PROTOCOLO DE MANEJO MÉDICO QUIRÚRGICO CLINICA DE TRAUMA OCULAR

UNIDAD NACIONAL DE OFTALMOLOGIA
GUATEMALA 2,022

QUEMADURAS QUÍMICAS

MSPASS – UNIDAD NACIONAL DE OFTALMOLOGÍA

Generalidades

Potencialmente devastadoras, causando discapacidad visual y pérdida visual permanente y severa en 1% de los casos. Pueden ser ocasionadas por:

- Álcalis (amonio, lejía, cal) las cuales tienen mayor penetración
- Ácidos (ácido sulfúrico, acético, hidroclórico), igualmente penetran epitelio

76% son hombres y la mayoría entre 16-25 años, 63% en área industrial y 33% en casa. El tiempo de penetración puede ser inmediato a 3-5 minutos en algunos componentes álcalis.

Clasificación

De acuerdo con la gravedad, se clasifican:

Grado	Córnea	Isquemia limbal	Pronóstico
I	Clara	No	**Bueno**
II	Haze	<1/3	**Bueno**
III	Opaca	1/3 – 1/2	**Reservado**
IV	Blanca	**>1/2**	**Malo**

Manejo Urgente

Irrigación copiosa con solución salina, Solución salina balanceada o Lactato de Ringer. Por 15-30 minutos o lo equivalente a 1000cc. Idealmente hasta que alcance pH 7.0

Remover restos en fórnices, pestañas o párpados y desbridar el tejido necrótico

Terapia médica temprana

Acetato de prednisolona 1% c/1-4h usar idealmente 10-14 días, ya que puede interferir con la reparación estromal.

Lubricante sin preservantes c/ hora

Citrato tópico 10% c/4h (fase temprana) Tetraciclinas tópicas c/6h. En ambos se busca controlar inflamación e infiltración de leucocitos; en el caso de tetraciclinas disminuye riesgo ulceración.

Vitamina C 2g PO c/24h, hidrosolubles, nos ayudarán a síntesis de colágeno. En niños valorar dosis máxima de 500 mg al día.

Antiglaucomatosos si PIO elevada Ciclopléjicos si hay dolor

Tratamiento quirúrgico

Trasplante de membrana amniótica con o sin trasplante de células madre limbales
Trasplante de células madre limbales
Queratoplastia penetrante
Injerto de membrana mucosa
Queratoprótesis permanente

HERIDAS CORNEALES

MSPASS – UNIDAD NACIONAL DE OFTALMOLOGÍA

Generalidades

La córnea está frecuentemente involucrada en trauma ocular y facial, aproximadamente 51%
La mayoría en hombres (83%) jóvenes. La mayoría de las veces suceden en casa (41%) y puede ser con objetos afilados en su mayoría (27%) o romos.

A la evaluación se deben hacer preguntas sobre exposición a cuerpos extraños, productos químicos o cirugías previas.

Todos los traumas deben ser evaluados idealmente en lámpara de hendidura, a menos que el paciente sea pediátrico y de difícil evaluación, en donde se puede diferir y evaluar con oftalmoscopio directo.

En la evaluación se debe descartar siempre la presencia o no de CEIO, indagar sobre el mecanismo del trauma y si hay otras heridas no oculares asociadas que puedan poner en riesgo al paciente.

Si se sospecha de un globo abierto, evitar utilizar gotas anestésicas o tinciones como rosa de bengala o fluoresceína.

Manejo general

Pueden utilizarse varios métodos en el manejo de heridas corneales, entre ellos:

- Parche ocular
- Lente de contacto de vendaje
- Suturas corneales
- Cianoacrilato
- Keratoplastia penetrante
- Parche escleral / corneal.

Laceraciones pequeñas

Autoselladas:
Si <3mm, intervención quirúrgica es contraproducente. Se prefiere únicamente ATB profilácticos.

Con fuga de humor acuoso:

Si <3mm, se puede colocar lente de contacto de vendaje, cianoacrilato o parche compresivo ocular. Citarlos a las 24-48h y evaluar si no amerita sutura quirúrgica.

Laceraciones grandes

Autoselladas:
Si >3mm, lente de contacto de vendaje o cianoacrilato es suficiente. Si el riesgo de que se abran es grande, se prefiere cierre quirúrgico con nylon 10-0, puntos simples espesor 90%.

Con fuga de humor acuoso:
Si >3mm, se debe estabilizar herida con sutura nylon 10-0. Si el cierre quirúrgico no es exitoso en mantener la herida impermeable, se puede considerar cianoacrilato, burbuja de aire, viscoelástico en cámara anterior, lente de contacto de vendaje, parche ocular compresivo o parche escleral

Heridas con flaps

Flap de espesor parcial no desplazado: Lente de contacto de vendaje
Flap de espesor parcial desplazado: Reposicionar con suturas

Consideraciones especiales

Cualquier herida en edad pediátrica, amerita cierre quirúrgico

HERIDAS ESCLERALES

MSPASS – UNIDAD NACIONAL DE OFTALMOLOGÍA

Generalidades

Los defectos corneoesclerales traumáticos pueden tomar dos formas:
- Los que resultan de forma aguda por un trauma abierto o cerrado
- Los que ocurren por un tejido necrótico luego de infección o inflamación.

Las metas en el manejo son:
- Restaurar la integridad del globo
- Evitar el daño de otras estructuras oculares
- Prevenir el astigmatismo o cicatrización corneal

Las heridas esclerales suceden en un 30% y corneoesclerales en un 10%. Usualmente son en adultos jóvenes entre los 20-39 años, usualmente hombres (82%), 44% suceden en el hogar y sucede más con objetos contusos o romos.

En la evaluación se debe descartar siempre la presencia o no de CEIO, indagar sobre el mecanismo del trauma y si hay otras heridas no oculares asociadas que puedan poner en riesgo al paciente.
Si se sospecha de un globo abierto, evitar utilizar gotas anestésicas o tinciones como rosa de bengala o fluoresceína.

Manejo pre operatorio

Estudios auxiliares de imagen pueden ser necesarios, entre ellos:
- USG: si herida es pequeña y realizado por experto
- TAC: Cortes finos de 1mm, axiales y coronales. Goldstandar para diagnóstico y detección de CEIO.
- Descartar o estabilizar enfermedades sistémicas concomitantes.

La anestesia preferida es la anestesia general, aunque puede usarse tópica si son defectos pequeños y anteriores o bloqueo retro o peribulbar para evitar el riesgo cardiorespiratorio del paciente.

Manejo operatorio - técnicas

ADHESIVO TISULAR

Heridas pequeñas, integridad del globo ocular no comprometido o laceraciones de espesor parcial.

CIERRE PRIMARIO

Inspeccionar herida, quitar fibrina y material extraño. Regularizar los bordes y remover úvea si hubiera. Identificar la presencia de vítreo o daño al cristalino. Porcelanización de esclera y cauterización de vasos perilesionales. Cierre de herida con nylon 8-0 ó 9-0 con puntos simples de espesor 75-85% y se deben de esconder los puntos al finalizar el cierre de herida.
Si la herida es corneoescleral, se debe reparar primero la herida corneal y luego la escleral. La herida escleral se cierra de anterior a posterior comenzando por el limbo o el vértice de la laceración.
Si hay sospecha de que la herida se extienda más de lo esperado, se pueden captar los MEOS tratar de identificar la extensión completa de la herida.

PARCHE ESCLERAL

Trauma con defectos grandes o pérdida de sustancia que no pueden cerrarse de forma primaria.

TRAUMA DE CRISTALINO

MSPASS – UNIDAD NACIONAL DE OFTALMOLOGÍA

Generalidades

El cristalino da 1/3 del poder refractivo del ojo
Debe mantener su claridad y posición para cumplir sus funciones

Un cristalino lesionado puede presentar:
- Disminución de la visión
- Debilidad zonular
- Prolapso de vítreo
- Luxación o subluxación
- Catarata
- Pérdida completa del cristalino

7-50% de los traumas involucran cristalino, la mayoría si son globo abierto. 53% de los pacientes se encuentran entre 7-30 años, en su mayoría (84%) son hombres. El lugar más común de trauma es el hogar y con objetos afilados.

Al evaluar al paciente se debe descartar:
- Glaucoma / hipertensión ocular
- Si hay lesiones asociadas
- Si la cápsula anterior está rota
- Si está luxado o subluxado
- Si hay vítreo en CA
- Si hay vítreo o facodonesis.
- Si hay CEIO o lesiones en PP

Manejo

DEFECTOS EN LA CAPSULA ANTERIOR
- Defectos <2mm: se pueden observar, sanan y pueden no causer opacidad en el cristalino.
- Defectos >2mm: tratamiento quirúrgico ya que producen opacidad del cristalino

Manejo médico

Esteroides tópicos: acetato de prednisolona 1% a desinflamar
Control de PIO si fuera necesario: Beta bloqueadores o IACAS. Evitar los análogos de prostaglandiinas (pro-inflamatorios).
Hacer USG si el globo está cerrado y no se logra observar el polo posterior.
Atropina si fuera necesario

Manejo quirúrgico

Indicaciones:
- Mala AV
- Necesidad de atender patologías retinianas o vítreas
- Ruptura capsular con edema de cristalino
- Inflamación / uveitis inducida por el lente
- Glaucoma secundario por la catarata

Remoción primaria:
Si está fragmentado, edematizado o está causando bloqueo pupilar.
Técnica sugerida:
- Incisión corneal, limbal o acceso vía pars plana.
- Si >50 años, se deberá usar vitrector, facofragmentador, pieza de facoemulsificación o extracción extracapsular.
- Si <50 años, se puede extraer el cristalino por aspiración con cánula de simcoe, pieza de I/A o el vitrector.
- Si hay prolapso de vítreo, usar vitrector
- Colocación de LIO ya sea en primera o segunda intención.

AFAQUIA POS TRAUMÁTICA

MSPASS – UNIDAD NACIONAL DE OFTALMOLOGÍA

Generalidades

En trauma ocular es común tener casos con luxación o subluxación de cristalino, pérdida capsular debido al trauma, o complicaciones quirúrgicas, dislocación del LIO a polo posterior, con los cuales se generan escenarios de afaquia, que implican decisiones para el manejo adecuado ante su corrección.
En su mayoría, se preferirá la corrección de afaquia en un segundo tiempo quirúrgico, observándose un ambiente más controlado, estabilidad de valores biométricos, manejo previo de complicaciones y menos secuelas inflamatorias.

Manejo pre operatorio

Considerar que son casos de afaquia, pos trauma.

- Evaluación de datos preoperatorios: biometría, microscopia especular, potencial visual, queratometrías, longitud axial, estado postrauma ocular.
- Cada caso debe ser individualizado. Presentar a jefes de clínica de trauma ocular.

Es necesario estabilización del cuadro ocular previo, es decir, tener un ojo sin signos inflamatorios, no celularidad, no dispersión de pigmento, medios claros. Se debe tener datos de potencial visual; si se cuenta con mejoría de agudeza visual, realizar estudios para corregir afaquia.

Tener biometría óptica, previo retiro de puntos (4-6 semanas posteriores a reparación de heridas corneales). Tomar en cuenta similitud de valores biométricos en ambos ojos. En caso contrario, evaluar queratometrías por tomografía (asimetría), biometría de inmersión (longitud axial).

Contar con microscopia especular, principalmente en casos de ojos con 2 o más cirugías, vitrectomias anteriores, traumas corneales extensos, pacientes mayores, patologías oculares o sistémicas asociadas. Para valorar si se es apto a un implante de LIO. Si contamos con valores de 800 o menos de conteo de células endoteliales, no se recomienda otra cirugía ocular.

En casos previamente descritos: si conteos endoteliales menores de 800, o con superficie corneal irregular postrauma, se puede corregir la afaquia con gafas o lentes de contacto. Implementaremos la corrección con lente de contacto, para evitar aberraciones causadas por gafas, o un campo visual estrecho.

Manejo médico

Esteroides tópicos: acetato de prednisolona 1% a desinflamar
Control de PIO si fuera necesario: Beta bloqueadores o IACAS. Evitar los análogos de prostaglandiinas (pro-inflamatorios).
Hacer USG si el globo está cerrado y no se logra observar el polo posterior.
Atropina si fuera necesario

Manejo quirúrgico

Para la corrección de afaquia quirúrgica, imprescindible valorar el soporte capsular. Además decidiremos preferentemente lentes de cámara posterior.

Si tenemos soporte, implantar LIO en sulcus. Previo túnel escleral en lentes PMMA rígidos, y con tipo Sensar, sólo en incisión corneal previa.

Si no hay soporte, o existe otra condición como zonulodiálisis significativa valorar LIO con fijación iridiana. Con ello se implica realizar incisión corneal amplia o túnel escleral para insertar el LIO, con la cara parte convexa hacia arriba, evitando contacto que genere bloqueo pupilar o dispersión de pigmento. Realizar iridectomía periférica, con pinza y tijera, o con vitrector.

En casos donde no se tenga tejido iridiano o este no esté íntegro, valorar LIO de fijación escleral. Contraindicado en pacientes con enfermedad tejido conectivo, previas cirugías o abordajes esclerales en el área, antecedente de herpes ocular, cerclajes, probable necesidad de abordajes esclerales en la zona. Es una técnica quirúrgica más compleja, requiere experiencia del cirujano e idealmente se estudiará el paciente previo a toma de decisión.

Consideraciones especiales

En edad pediátrica, se consideran varios factores. Preoperatorios: el cálculo de LIO es dificultoso, por la longitud axial menor, crecimiento ocular. Asimismo considerar la inflamación ocular en niños, la cual es mayor. Individualizar, y valorar Implantar LIO en afaquia en mayores de 7 meses (IATS) hasta 2 años, previa aprobación de oftalmopediatría en niños pequeños.

Por falta de colaboración, varios pacientes necesitarán de biómetros por inmersión. Bajo efectos de anestesia general, se realizará en decúbito supino (puede alterar PIO, posición, presión). Se cree que 1 mm de diferencia en longitud axial puede cambiar 4 D en refracción. Además se realizará la queratometría de igual forma.

No se tiene fórmula idónea para el cálculo del poder del LIO a implantar. Individualizar por edad, poder refractivo actual.
-Comparar con tablas para cálculo de LIO pediátrico (clínica)
-Basarse del LIO de emetropía para el cálculo posterior por edad y en área a implantar. Recordar que el objetivo no es la emetropía en ellos, debido al crecimiento refractivo miópico.

Al implantar LIO, practicar capsulotomia posterior en niños pequeños, a los cuales no se les podría o no colaborarían para realizar en láser yag (aproximadamente 5-6 años). Asimismo realizar vitrectomia anterior posterior a la capsulotomia.

Valorar colocar esteroides subtenon, lavados intracamerales, dexametasona intravenosa, así como esteroide vía oral, para aminorar el grado de inflamación en potencia en edad pediátrica.

Después de remitir la inflamación y sus seguimientos post implantación de LIO (idealmente menor a 1 mes), mandar a refractar, y con la mejor corrección, enviar a clínica de pediatría para manejo de ambliopía y/o estrabismo.

Recordar que dentro de las mayores complicaciones postquirúrgicas son el glaucoma y opacificación del eje visual (ambliopía). Asimismo son frecuente los fallos en poder refractivos.

Nota importante

-Mantener esteroides tópicos a titulación muy lenta
-Todas las consultas, toma de PIO
-Consultas posteriores, con estabilidad de inflamación, tomar refracción y queratometrías
-Valorar lo antes posible, la mejor corrección y el manejo de ampliopia posterior por clínica de Pediatría.

TRAUMA DE POLO POSTERIOR

MSPASS – UNIDAD NACIONAL DE OFTALMOLOGÍA

Generalidades

TRAUMA CONTUSO
Causa daño por golpe y contragolpe, provocando disrupción de la interface vitreoretiniana. Se puede presentar con hemovítreo, conmoción retiniana, diálisis retinana, desgarros retinianos, rupturas coroideas, membranas epirretinianas, agujeros maculares, etc.

TRAUMA PENETRANTE
Las lesiones grandes con protrusión del contenido intraocular e hipotonia, tienen pobre pronóstico visual. Las heridas autoselladas o pequeñas tienen mejor pronóstico.

El tejido fibroso incarcerado en la herida no reparada oportunamente puede causar desprendimiento de retina a los 12 días del trauma.

AYUDAS DIAGNÓSTICAS
Se debe descartar la presencia de desgarros retinianos, desprendimientos de retina ocultos, presencia de CEIO, MER, efusiones coroideas o rupturas ocultas del globo ocular, para lo cual en algunas ocasiones es necesario realizar:

- USG
- TAC
- UBM
- AGF

Manejo

CONMOCIÓN RETINIANA

Daño a segmentos externos de fotorreceptores y EPR Regresa a la normalidad luego de máximo 3 meses
El manejo es conservador. Indometacina no es mejor que placebo.

HEMOVITREO TRAUMÁTICO

Presentan flotadores, disminución leve o profunda de agudeza visual (según la densidad de la hemorragia y localización).

- Si hay HV sin DR: observación y reposo en semifowler. Reevaluación en 2 semanas.
- Si hay HV sin DR, pero hemorragia no aclara: vitrectomía. La mayoría de retinólogos esperan 2 semanas para que se desarrrolle DVP y que cirugía sea más segura y fácil.
- Si hay HV y desgarro retiniano: VTPP + endolaser en 2 semanas, para evitar que se desarrolle DR.
- Si hay HV y DR: VTPP temprana. Usualmente inmediata o antes de 1 semana.

AGUJERO MACULAR

Trauma provoca el 10% de AM. Si son agudos, usualmente son de <1/2DD.

- Cierre espontáneo del AM idiopáticos luego de 1-9m en la mayoría de casos, especialemente si son pequeños, no tienen DVP o líquido subretiniano.
- Cierre quirúrgico se prefiere en AM traumáticos. Ofrece mejores resultados. A través de VTPP, intercambio de líquido-gas, taponamiento con gas.

DESPRENDIMIENTO DE RETINA TRAUMÁTICO

Causado por diálisis retinana, desgarros retinianos o traumas penetrantes.
Se puede realizar: laser, criopexia transescleral, VTPP con taponamiento, retinopexia neumática, cerclaje esceral.

ENDOFTALMITIS POS TRAUMA

MSPASS – UNIDAD NACIONAL DE OFTALMOLOGÍA

Generalidades

Es una infección ocular en vítreo, humor acuoso y en su combinación, a causa de bacterias u hongos. En trauma, es una de más devastadoras complicaciones por trauma ocular de globo abierto, que induce pérdida irreversible de la visión.
El 25% de todos los casos de endoftalmitis traumática ocurre a causa de Bacillus cereus. Otros microorganismos son Staphylococcus epidermidis, Streptococcus spp, Clostridum, Pseudomonas, entre otros.

Tasa en UNO 4. 73% (año 2019), con diagnóstico en primera consulta del 77.77%

- Datos indican que ocurre en 2-7% de traumas penetrantes (Academia Americana de Oftalmología)
- 25-31% de los casos de Endoftalmitis, son traumáticos
- Incidencia varía del 0-16.5%

Factores de riesgo / Diagnóstico

Factores de riesgo: CEIO, lugar del trauma en área rural, disrupción de cápsula de cristalino, retraso en cierre de herida penetrante (> 24 horas).

Valorar estudios de imágenesen sospecha CEIO: TAC con cortes de 0.5z1 mm, USG en casos de CE no metálicos.

Diagnóstico es clínico en su mayoría, con sintomatología de dolor, signos de disminución agudeza visual, edema corneal, hipopión, celularidad en cámara anterior, membranas inflamatorias, vitreitis, retinitis, periblebitis, HV.

USG puede ser ayuda diagnóstica, principalmente cuando existe opacidad de medios. No determina conducta, pero es un complemento en diagnóstico, orienta en severidad y extensión de la infección, y ayuda en decisiones quirúrgicas. Encontrándose hallazgos de: ecos en cavidad vítrea que pueden correspnder a vitreitis, homovítreo, membranas vítreas, engrosamiento coroideo, DR.

Manejo

Instauración de tratamiento oral y tópico.
Moxifloxacino 400 mg cada 24 horas por 7 a 10 días
Prednisona 1 mg/kg/dosis cada 24 horas por 5 a 7 días
Moxifloxacino 0.5% tópico
Acetato de Prednisolona 1% tópico

Atropina 0.01% tópico
Fortificados o antifúngicos, si alta sospecha o cultivo positivo

Presentar caso a retinólogo, debido a que por factores asociados, puede corresponder el uso de antibióticos intravenosos (Vancomicina + Ceftazidima + dexametasona) o manejo quirúrgico con vitrectomía y silicón (supresor antimicrobiano).

A pesar de protocolos, avances científicos, existen aún controversias en cuanto a modalidades de manejo, así como factores pronósticos asociados.

Consideraciones especiales

Iniciar el tratamiento oral y tópico rápidamente, ante alta sospecha clínica o por diagnóstico.

Cierre de heridas oculares en menos de 24 horas en lo posible
Retiro de CEIO. Valorar VT temprana.

En niños valorar el uso de fluoroquinolonas (reacciones adversas musculoesqueléticas), en ocasiones mejor opción intravenoso ceftazidime o amoxicilina oral.

HERIDAS CONJUNTIVALES Y PALPEBRALES

MSPASS – UNIDAD NACIONAL DE OFTALMOLOGÍA

Generalidades

Las heridas palpebrales y traumas de vía lagrimal son causadas por objetos afilados, mordeduras de animales, peleas, quemaduras, entre otras.

Suceden más en niños y adolescentes y la mayoría en hombres (77%). Un tercio de los casos sucede en la casa y usualmente con objetos romos.

Se debe evaluar exhaustivamente en lámpara de hendidura para descartar alguna laceración en la conjuntiva o globo ocular. Cuando hay grasa orbitaria se debe sospechar de fractura de huesos de la órbita.

Estas laceraciones pueden ser realizadas con anestesia local o regional. Sin embargo, en niños y pacientes poco colaboradores, se prefiere anestesia general. Se debe reparar en las primeras 48h del trauma para mejores resultados postoperatorios.

Para la reparación adecuada, es necesario tomar en cuenta 3 estructuras anatómicas:

- Línea de las pestañas
- Orificios de glándulas de Meibomio
- La línea gris

Manejo de línea gris

Anestesia local con lidocaína (+/- epinefrina o bupivacaína) Asepsia y antisepsia y colocación de campo estéril hendido Reparación asistida con microscopio
Puntos de colchonero vertical con seda 6-0, procurando que no tengan contacto con la córnea.
Colocar si fuera necesario puntos en tarso con vicryl 6-0, puntos en U escondidos.
Colocar si fuera necesario puntos con Dexon 5-0 para reparar músculo orbicularis
Reparar piel con nylon 6-0 puntos simples
Colocar ungüento con antibiótico y parche o concha protectora

Manejo de herida conjuntival

Anestesia tópica
Asepsia y antisepsia y campo estéril hendido Reparación asistida con microscopio Blefaroestato

Se identifican los bordes de la herida conjuntival y se colocan puntos simples escondidos con vicryl 6-0.
Se coloca ungüento con esteroide y parche compresivo por 24h.

Manejo de herida palpebral

Anestesia local o bloqueo regional
Asepsia y antisepsia y campo estéril hendido Reparación usualmente sin microscopio Limpieza y regularización de bordes de herida palpebral Reparación de herida con sutura nylon 6-0 puntos simples Ungüento de antibiótico sobre herida y concha protectora.

LACERACIONES DE VÍA LAGRIMAL

MSPASS – UNIDAD NACIONAL DE OFTALMOLOGÍA

Generalidades

Las laceraciones de la vía lagrimal suceden con traumas contusos o penetrantes. En Guatemala, una de las principales causas de laceración de vía lagrimal es la mordedura de perro.

Se debe evaluar exhaustivamente en lámpara de hendidura para descartar alguna laceración en la conjuntiva o globo ocular. Todas las heridas de vía lagrimal deben repararse.

En caso de haber duda de sección vía lagrimal, se puede irrigar gentilmente el sistema nasolagrimal con agua estéril con o sin fluoresceína.

Se prefiere reparar estas laceraciones, bajo anestesia general. Y con ayuda del microscopio.

El fallo en el diagnóstico o reparación de estas heridas resulta en epifora crónica lo cual necesitara re-exploración y dacriocistorinostomía con un tubo de Jones.

El tubo de silicón que se utiliza para canalizar la vía lagrimal durante la reparación debe permanecer por 2 meses, si se retira antes puede haber fallo en la permeabilidad de la vía a largo plazo.

Manejo quirúrgico

Se prefiere anestesia general o anestesia local con un cirujano experto
Hay varios stents para la reparación de la vía lagrimal, entre ellos:

- Sistema de Crawford
- Sistema monocanalicular
- Colita de coche

La técnica sugerida es la siguiente:

Asepsia y antisepsia
Dilatación de puntos lagrimales superior e inferior con dilatador de puntos
Canalización de vía lagrimal con colita de coche
Colocar una sutura nylon 5-0 en el lúmen del tubo de silicón que se utilizará para canalizar la vía.
Ingresar el tubo de silicón en el agujero del extremo distal de la colita de coche y canalizar vía con tubo de silicón.

Aproximar los bordes de los extremos del tubo y anudar la sutura, procurando hacer un anillo con el tubo de silicón que no toque el limbo ni córnea
Si hay desinserción del canto medial, anclar el canto medial a periostio con vicryl 6-0.
Cierre de tarso con vicryl 6-0 puntos escondidos en U Cierre de piel con nylon 6-0
Colocar ungüento con antibiótico y esteroide. Concha protectora.

Manejo pos operatorio

Verificar el tubo de silicón esté en posición correcta. No signos de infección, ni laceraciones conjuntivales o corneales. No toque corneal

Retirar tubo posterior a 3 meses

ENUCLEACIÓN

MSPASS – UNIDAD NACIONAL DE OFTALMOLOGÍA

Generalidades

Remover quirúrgicamente el globo completo de una persona, cortando el nervio óptico en la porción retro-bulbar.

Se puede colocar una prótesis 6-8 semanas después. El objetivo es preservar la vida, limitar la morbilidad peri-operatoria y las complicaciones tempranas y tardías.

Indicaciones absolutas:
Malignidad ocular o sospecha
Ojo severamente traumatizado que no se puede reparar
Ojo ciego doloroso si otra terapia no funciona

Se pretende siempre preservar el globo ocular. Si hay una herida ocular, se difiere la enucleación y se repara la herida. Si ojo se torna doloroso o visión persiste NPL por más de 3 días, se puede considerar enuclear.

Manejo pre operatorio

Se descontinúan anticoagulantes o antiplaquetarios por 10- 14 días si la condición del paciente lo permite.
Se puede realizar con anestesia local asistida o general.
Se prefiere general en pacientes ansiosos, jóvenes y es imperativa en niños.

Manejo en sala de operaciones

Confirmar qué ojo se enucleará Blefaroestato
Peritomía limbal 360º con tijeras Wescott
Disección de cápsula de Tenon en los cuadrantes con tijeras de Stevens
Captación de músculos extraoculares (MEOS) con vicryl 6- 0 doble armado o seda 4-0
Desinserción de MEOS con tijeras Wescott y fijarlos con serafines o mosquitos
Desinserción de músculos oblicuos y cauterización. Ubicar nervio óptico y clamplearlo a 4-5mm del globo ocular con pinzas Kelly.
Mantenerlo clampeado por 5 min. Cortar nervio con tijeras de neurectomía
Hemostasia por 5 min y cierre de Tenon posterior con vicryl 6-0 puntos simples
Colocar implante orbitario si está indicado y fijarlo a los MEOS
Cierre de Tenon anterior vicryl 6-0 puntos simples Sutura de conjuntiva con vicryl 6-0 puntos continuos Se pueden o no colocar 3 puntos de seguridad Ungüento de antibiótico en fórnix y parche por 24h.

Manejo pos operatorio

Evaluar dehiscencias, dolor, signos de infección
Mantener Antibióticos por lo menos 1 semana
Mantener conformador

De 6 a 8 semanas en pos operatorio, evaluar enviar a prótesis y su adaptación.

EVISCERACIÓN

MSPASS – UNIDAD NACIONAL DE OFTALMOLOGÍA

Generalidades

Remover quirúrgicamente el contenido intraocular y en su mayoría también la córnea, dejando la esclera y nervio óptico intactos.

El objetivo es preservar la vida, limitar la morbilidad peri-operatoria y las complicaciones tempranas y tardías.

Indicaciones generales

- Ruptura escleral posterior sin esperanzas de visión
- Paciente en mal estado general que no puede ser sometido a una anestesia general
- Pérdida visual luego de endoftalmitis
- Úlceras con perforación corneal o melting corneal.
- Ojo ciego doloroso, sin tumor maligno
- Traumas oculares

Manejo pre operatorio

Se descontinúan anticoagulantes o antiplaquetarios por 10- 14 días si la condición del paciente lo permite.
Se puede realizar con anestesia local o local con sedación. Se prefiere general en pacientes ansiosos, jóvenes y es imperativa en niños.

Manejo en sala de operaciones

Confirmar qué ojo se eviscerará Blefaroestato
Peritomía limbal 360º con tijeras Wescott Queratectomía con tijeras de Stevens 360º
Separar conjuntiva de cápsula te Tenon 8-10mm
Cucharilla de evisceración para desinsertar y retirar el contenido uveal y enviarlo a estudio
Hemostasia con yodopovidona y para desnaturalizar los restos de tejido uveal
Inspeccionar y retirar restos
Hacer relajantes esclerales en hora 3 y 9
Insertar implante de hidroxiapatita de al menos 14mm Suturar esclera con puntos simples invaginantes usando mersilene 4-0
Se sutura Tenon con puntos simples usando vicryl 6-0 puntos simples
Se sutura conjuntiva con puntos continuos
Se pueden o no colocar puntos de seguridad Parche oclusivo por 24h y antibiótico en ungüento.

Manejo pos operatorio

Evaluar dehiscencias, dolor, signos de infección
Mantener Antibióticos por lo menos 1 semana
Se puede colocar una prótesis 6-8 semanas después.

PROTOCOLO COVID

MSPASS – UNIDAD NACIONAL DE OFTALMOLOGÍA

Generalidades

(Información tomada del protocolo del Hospital Roosevelt)

1. Paciente No COVID 19: paciente sin historial epidemiológico y-o sintomático respiratorio.
2. Paciente sospechoso COVID 19 :

a. Estable: todo paciente consciente, orientado en tiempo, espacio y persona que padece una patología de urgencia, que no compromete la vida (estable respiratorio que no requiere soporte de oxigeno), con historial epidemiológico y-o sintomático respiratorio en desarrollo o en los últimos 14 días.
b. Inestable: todo paciente inconsciente (inestable respiratorio que requiere soporte mecánico ventilatorio) que padece patología de urgencia, a quien se puede determinar la existencia o no del historial epidemiológico y-o sintomático respiratorio reciente.
3. Paciente diagnosticado con COVID 19: paciente con diagnóstico de COVID 19 por hisopado nasal.
4. EPP: Equipo de Protección Personal.
5. Bunker: sitio de estabilización y coordinación de traslado de pacientes con diagnostico o alta sospecha de COVID 19.

Medidas para atención de paciente en clínica

Primero, se verificará una clínica de atención aislada para atención de paciente positivo a COVID, asignada a un médico oftalmólogo.

Dentro del manejo en toda clínica:

1. Se debe desinfectar por parte del personal de intendencia a diario con desinfectante los espacios de las clínicas, así como todo el equipo de atención al paciente como sillas, camillas, escritorios.
2. La lámpara de hendidura o instrumentos que hayan tenido contacto con paciente, se deben desinfectar por el médico después de uso con cada paciente.
3. Debe limpiar sus instrumentos de trabajo con alcohol o desinfectante después de cada paciente.
4. Debe usar EPP.
5. La mascarilla N95 no debe usarse más de 8 horas, por lo que debe hacer cuarentena de esta, guardarla en bolsa Kraft marcada con su nombre en el locker y marcarla por día, para re uso al 6 día.

Medidas para atención de paciente en quirófano

Los pacientes con sospecha de COVID 19 atendidos en la emergencia del hospital y que sea Quirúrgico se le realizara por parte del hospital Hisopado, si es positivo debe informarse a la jefa de Oftalmología del Hospital Roosevelt, quien coordina el traslado a la UNO en ambulancia y al ser intervenido posteriormente su regreso en ambulancia a área específica para postoperados en el Roosevelt vs hospitales COVID.

En caso de tener que intervenir Quirúrgicamente a un paciente con sospecha o Diagnostico COVID 19 en la UNO, se activa protocolo de sala de operaciones Unidad Nacional de Oftalmología, a cargo de Anestesia, desde su ingreso hasta su salida, y medidas de desinfección en sala de Operaciones.

Se debe realizar limpieza terminal después de la jornada laboral en clínicas.

Todo paciente que tenga manejo quirúrgico, será atendido en quirófano especial como “sala contaminada”; asimismo se desinfectará con protocolo respectivo.

El pos operatorio, así como controles continuos siguientes se realizarán en clínica aislada, por médico debidamente protegido y con manejo de las medidas pertinentes.

PROTOCOLOS DE MANEJO OFTALMOPEDIATRÍA

Unidad Nacional de Oftalmología

- Para la terapia oclusiva puede usarse parches adhesivos, lentes de contacto opacos y oclusores montados en las gafas.

PRONÓSTICO

- Un cuarto de los pacientes experimentará recurrencia de la ambliopía en el primer año después del tratamiento.
- Mayor riesgo de recurrencia si el tratamiento se detuvo abruptamente y no lentamente.

- Dra. Claudia Morán Cruz. 2014

Protocolo ROP

PACIENTES QUE DEBEN EVALUARSE:

En área de **Neonatologia del Hospital Roosevelt (HR) y Hospital Infantil de Infectologia y Rehabilitacion (HIIR)** los días miércoles a las 7 de la mañana a todo paciente que cumpla con los siguientes criterios: (de acuerdo a la guía de atención para la prevención de la ceguera por ROP del MSPAS)

En **Consulta externa** de lunes a viernes en horario de consulta de 7 a 15 horas a pacientes referidos del hospital Roosevelt o cualquier hospital de la red Nacional de Salud u otra.

En **Niño Sano** los días jueves a partir de las 7 de la mañana a pacientes referidos por plan Canguro o del área de neonatos del Hospital.

RN pretermino con edad gestacional menor o igual a 36 semanas y/o

RN con peso al nacer (PAN) menor a 2000 gramos y/o

METODO DE TAMIZAJE:

Primera exploración en pacientes internos se realiza previo a su egreso en el área de neonatos, con 2 semanas cumplidas; o al cumplir las 4 semanas de vida

En pacientes externos se evalúa a neonatos pretérminos referidos con 4 semanas de vida.

- Se obtiene listado de pacientes para evaluación en cada servicio del área de Neonatos del hospital Roosevelt o por consultas enviadas del HIIR y se procede a realizar dilatación pupilar 30 a 40 minutos previo a tamizaje utilizando dilución de tropicamida al 0.4%, fenilefrina al 2.5%, 3 gotas con un intervalo de 10 minutos entre ellas, en ambos ojos
- Se coloca 1 gota de tetracaína topica y posterior a esto colocación de blefaróstato neonatal
- Se brindan medidas de contención
- Se realiza evaluación de fondo de ojo bajo oftalmoscopia indirecta evaluando por orden: polo posterior, periferia temporal y nasal y de encontrarse hallazgos patológicos periferia superior e inferior.
- Se coloca nota en expediente del hospital así como se agenda próxima cita en agenda de ROP
- De encontrarse madre en plan canguro o banco de leche se brinda plan educacional
- Se llena hoja recolectora de datos UNO

VIGILANCIA Y TRATAMIENTO

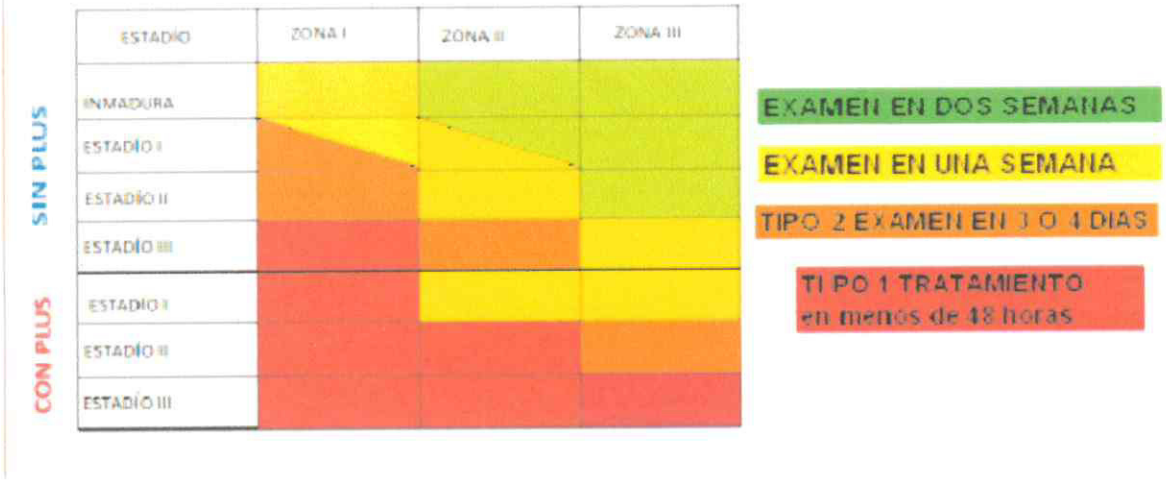

uspender vigilancia al haber regresión de la ROP o cuando se completa la vascularización de la retina cerca de las 42 semanas posgestacionales.

TRATAMIENTO

En caso paciente amerite tratamiento, el de primera elección sigue siendo **LASER**, utilizando laser diodo indirecto se siguen las siguientes pautas:

- En pacientes ambulatorios, se solicita evaluación por neonatólogo del HR o de su hospital de referencia, se solicita hematología y presenta a anestesia.
- Previo ayuno y programación del procedimiento a primera hora de 24 a 72 horas después se realiza procedimiento en SOP bajo anestesia general.
- Se coordina espacio en neonatos HR en caso sea necesario, con jefe de Neonatos.

Uso de antiangiogenicos

- Bevacizumab o Ranibizumab intravítreo 0.625mg en 0.025 ml indicada en:
- ROP agresiva posterior
- ROP zona 1 o 2 posterior con enfermedad plus
- ROP que amerite tratamiento en un paciente prematuro con curso inestable que no puede ser sedado con anestesia general

SEGUIMIENTO:

- En caso de tratamiento con laser seguimiento entre 10 a 15 dias postop y luego de acuerdo a regresión de la enfermedad
- En caso tratamiento con antiangiogenicos seguimiento a las 24 horas y luego semanal hasta las 40 semanas postgestacionales y luego cada 2 semanas hasta completarse las 52 semanas postgestacionales.
- En todo paciente con ROP previo seguimiento una vez resuelta la ROP a los 3, 6 y 12 meses de edad y luego anuales.

PACIENTES CON ESTADIOS AVANZADOS: DESPRENDIMIENTO DE RETINA POR:

ESTADIOS IVa y IVb: Cirugia vitreoretineana a cargo de un cirujano de retina con experiencia en ROP

ESTADIOS V: Mal pronóstico, no se recomienda cirugía vitreoretineana por resultados poco favorables.

- Pasa a Baja Vision
- Referir a escuelas para ciegos: prociegos o Fundal

Dra. Ana Lucía Asturias

OTRAS EMERGENCIAS PEDIATRICAS QUE AMENAZAN LA VISION

Cualquier opacidad en eje visual en infantes y niños no tratadas de manera oportuna pueden llevar al desarrollo de ambliopías profundas, con perdida irreversible de la visión a pesar del tratamiento.

Estas incluyen:

- Catarata infantil (PROTOCOLO APARTE)
- Glaucoma infantil (congénito, secundario) y glaucoma juvenil (PROTOCOLO APARTE)
- Leucomas corneales en eje visual (por trauma, ulceras, disgenesias del segmento anterior como Peters, distrofias corneales, causas metabólicas)
- Queratoconos avanzados
- Subluxación del cristalino por fuera del eje visual
- Ptosis palpebral severa
- Desprendimiento de retina o membranas epiretineanas con tracción.

1. En caso opacidad de eje visual imposibilite evaluación de fondo de ojo debe realizarse ultrasonido de polo posterior para descartar compromiso de la retina y vitreo.
2. Evaluar terapias alternativas en busca de mejorar agudeza visual en los casos sea posible: corrección de defectos refractivos, manejo con LDC. Si estas medidas no son una opción para la mejoría de la agudeza visual dependiendo del caso, sugerir corrección quirúrgica lo antes *posible por el riesgo de ambliopía profunda.*
3. En caso de leucomas corneales y queratoconos evaluar queratoplastia penetrante.
4. En caso de ptosis palpebral severa evaluar, a criterio del especialista suspensión al frontal.
5. En caso de desprendimientos de retina o membranas epirretineanas con tracción y a criterio del especialista, se realiza cirugía de retina.
6. En caso de glaucoma secundario o juvenil, a criterio del especialista, al no mejorar con tratamiento quirurgico de elección, se ofreceran otras opciones quirúrgicas en busca de controlar la presión intraocular: trabeculectomia, válvulas, ciclocrioablación.
7. Luego de corregir la causa debe realizarse rehabilitación de la visión lo mas pronto posible, ya sea mediante gafas o lente de contacto.
8. Evaluar la necesidad de utilizar parche para manejo de ambliopía
9. De ser necesario, con agudezas visuales por debajo de 20/60 en su mejor ojo, referir a clínica de Baja Visión.

Dra. Ana Lucia Asturias

Octubre 2020

ENDOFTALMITIS

CLÍNICA

Hx de cirugía ocular o inmunodeficiencia, disminución de AV, dolor, ojo rojo, blefaroedema, lagrimeo y fotofobia.

DEFINICIÓN

Desorden inflamatorio serio que afecta la cavidad vítrea por diseminación de organismos infecciosos dentro del ojo.

EXAMEN FÍSICO

SA | SP

Buscar: Quemosis, inyección ciliar, edema corneal, celularidad en CA, membrana inflamatoria, celularidad vítrea

Hacer: **| USG Modo B |**

Se ven: Opacidades vítreas de mediana, alta o baja reflectividad, Pseudomembranas o membranas vítreas, DVP, Engrosamiento coroideo, Desprendimiento de retina y coroideo, HV.

Fragmentos de cristalino - pseudoendoftalmitis por inflamación intraocular.

PRESENTAR A:

- **RETINA PARA USG, INTRAVÍTREOS Y QX**
- **INFECTO PEDIA PARA SEGUIMIENTO DE ATB**
- **PEDIATRÍA PARA TX SISTEMICO**
- **DIFERENCIAR DE TASS**

PARA TRATAMIENTO PRESENTAR

Tópico | Sistémico | Quirúrgico

Intravítreos (Vanco 1mg/0.1ml para Gram + y Ceftaz 2.25mg/0.1ml para Gram -)

ATB tópico (fluoroquinolonas como moxifloxacina han funcionado bien)

ATB sistémico (consultar a infectología)

VT (terapeutica y para tomar muestras para cultivo)

Esteroide tópico dependiendo del caso.

Evisceración (último recurso)

PROFILAXIS

Control adecuado de equipo y área quirúrgica, asepsia con yodo povidona 5%, atb tópico hasta que cierre la HOP, atb intracameral aún controversial.

BIBLIOGRAFIA

1. M Kernt, A Kampik, Endophthalmitis: Pathogenesis, Clinical Presentation, Management and Perspectives https://www.ncbi.nlm.nih.gov/pmc/articles/PMC2850824/
2. Oftalmología. Criterios y tendencias actuales. http://www.cenetec.salud.gob.mx/descargas/gpc/CatalogoMaestro/181_GPC_ENDOFTALMITIS/GRR_Endoftalmitis.pdf

Catarata Pediatrica

Cirugia solo en cataratas donde la afectación visual es lo suficientemente severa para sacrificar la acomodacion del paciente.

CUALES OPERAR?

- Si la catarata interrumple la visualizacion del examinador para evaluar fondo de ojo con una pupila no dilatada
- Si no puede realizarse retinoscopia
- Si es un paciente verbal: 20/50 o peor
- Pacientes que no toleran el glare
- Si se resiste al tratamiento de ambliopia con funcion visual que ha ido deteriorandose con el tiempo
- Catarata mayor a 3 mm en eje visual y cataratas posteriores

**Si manejo conservador, evaluar cada 6 meses y evaluar uso de midriaticos.

CUANDO OPERAR?

Congenitas a las 4 a 6 semanas de vida (6 semanas menos complicaciones post op y mismo pronostico visual)

REQUISITOS PREOPERATORIOS:

- Hematologia
- TORCH IgG e IgM cuantitativas
- USG si no detalle de FO. SOLICITAR MEDICION DE LA.
- Si amerita por cataratas del desarrollo individualizar cada caso y solicitar pruebas complementarias.

Si paciente es menor de 4 años o mayor pero no colabora, realizar bajo anestesia general:

Keratometrias

Biometría de inmersión:

- Si poder de LIO a colocar entre +-10 a +-27 se puede colocar de una vez en caso lo amerite ya que se encuentran en stock.
- Si poder de LIO es mayor a 30 independientemente de la edad se dejara afaco
- Si menor a 12 meses dejar afaco. Entre 12 a 18 meses considerar varios factores como poder del lente a implantar, si uni o bilateral (unilateral mejor colocar lente; condiciones socioeconomicas de los padres y de donde vienen, si podran manejar afaquia con LDC, si podran acudir a su seguimiento regular para manejo de defecto refractivo y parche).

Si paciente mayor de 5 años y ya colaborador:

- Solicitar USG y biometria previa y calculo de LIO en base a hipocorreccion sugerida.
- Evaluación preop por anestesia

SUBCORRECCIÓN PARA CALCULO LIO A IMPLANTAR:

Table 7.3 RECOMMENDED POSTOPERATIVE REFRACTIVE GOALS FOR CHILDREN AGED 1 TO 8 YEARS, FROM VARIOUS AUTHORS

	Postoperative Goal (D)		
Age at Surgery (yr)	Enyedi et al. (1998)[34]	Plager et al. (2002)[35]	Trivedi and Wilson (2009)[36]
1	+6		+6
2	+5		+5
3	+4	+5	
4	+3	+4	+4
5	+2	+3	+3
6	+1	+2.25	+2
7	0	+1.5	+1.5
8	−1 to −2	+1	+1
10		+0.5	+0.5
>14			0

MANEJO DE PARCHE CATARATAS UNILATERALES:	
Desde inicio de uso de LDC hasta las 8 meses	1 hora/día por cada mes/edad
De 9 a 13 meses	6 horas/día
14 a 30 meses de edad	5 horas/día
30 a 36 meses de edad	4 horas/día
3 años	*2 horas/día*
4 años	4 horas/días alternos (un día si y uno no)
5 a 7 años	4 a 5 horas/2 veces por semana

*parchar el ojo sano o no operado. El parcheo es clave en la recuperación de la visión, tan importante o incluso más que la cirugía.

**Debe realizarse siempre con su corrección o lente de contacto (LDC).

Renato Pupa Vettorazzi

GLAUCOMA CONGENITO

QUE HACER EN LA PRIMERA EVALUACION??

- EVALUAR CORNEA (MEDIR DIAMETRO CORNEAL)
- INTENTAR TOMA DE PIO EN COEX (TONOMETRO DE SHIOTZ)
- SI LA CORNEA ESTA OPACA Y NO HAY DETALLE DE CAMARA ANTERIOR, HACER USG EL MISMO DIA!! (MEDIR LONGITUD AXIAL)
- SI USG OK; PROGRAMAR EVALUACION BAJO ANESTESIA + CIRUGIA LO MAS PRONTO POSIBLE!!!
- INICIAR TRATAMIENTO MEDICO DESDE LA PRIMERA CONSULTA

SE PUEDE USAR TERAPIA MEDICA PARA CONTROLAR LA PIO Y PARA DISMINUIR LA OPACIDAD CORNEAL MIENTRAS SE LOGRA REALIZAR EL TRATAMIENTO QUIRURGICO O UNA VEZ REALIZADO ESTE, PARA AYUDAR A UN BUEN CONTROL DE LA PIO POST OPERATORIA

- EVITAR MIOTICOS Y BRIMONIDINA
- EVITAR MEDICAMENTOS COMBINADOS
- B BLOQUEADORES BID (primera o segunda línea) TIMOLOL 0.25%
- INHIBIDORES DE ANHIDRASA TOPICOS TID/ORAL (10-20mg/kg/dia) (primera o segunda línea, se pueden combinar tópico y oral)
- ANALOGOS DE PROSTAGLANDINAS (segunda o tercera línea)

CUIDADO CON LOS EFECTOS ADVERSOS Y LAS CONTRAINDICACIONES DE USO PARA CADA FAMILIA DE MEDICAMENTOS!

OCLUSION DE PUNTOS LAGRIMALES PARA REDUCIR ABSORCION SISTEMICA!!

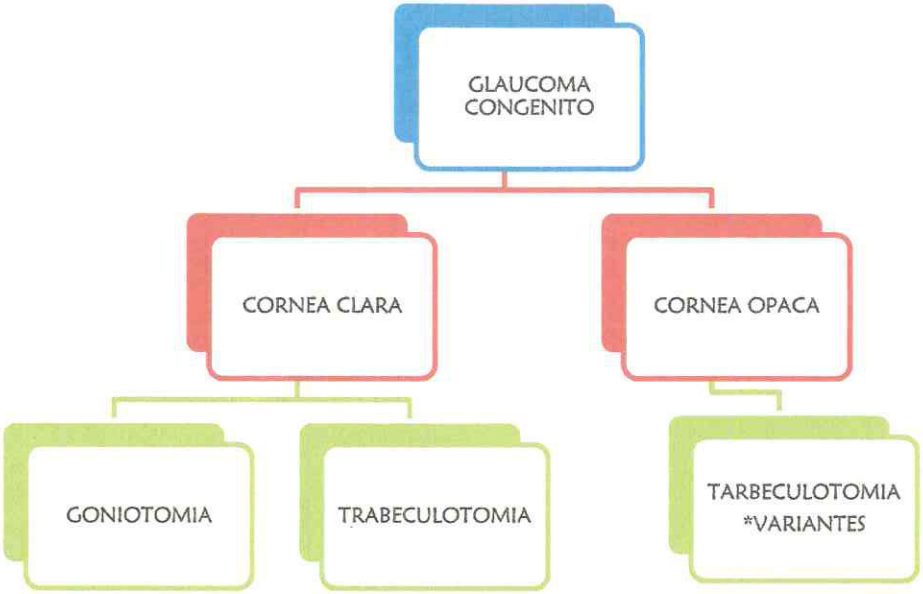

VARIANTES: CANALIZAR EL CANAL DE SCHLEM 360 CON UNA SUTURA O CON UN ENDOILUMINADOR Y REALIZAR UNA TRABECULOTOMIA 360

LA CIRUGIA ES MEJOR ENTRE LOS 2 Y 8 MESES DE VIDA.

CUANDO LA CIRUGIA DEL ANGULO HA FALLADO:

- TABECULECTOMIA
- DISPOSITIVO DE DRENAJE
- CICLODESTRUCCION, CICLOFOTOCOAGULACION TRANSESCLERAL O ENDOSCOPICA CON LASER

SE PUEDE COMBINAR UN PROCEDIMIENTO FILTRANTE CON UNO DE ANGULO (TRABECULECTOMIA + TRABECULOTOMIA) ESPECIALMENTE CUANDO LA CIRUGIA INICIAL HA FALLADO

PIO META: MENOR A 20!!

SEGUIMIENTO CADA 3-6 MESES (EVALUAR PIO, SI NO ES POSIBLE; MEDIR LONGITUD AXIAL)

Manejo de Defectos Refractivos

Gafas →

- Visión borrosa interfiriendo con las actividades visuales necesarias
- Ambliopia
- Estrabismo
- Altos errores refractivos que puedan aumentar el riesgo de ambliopía

MIOPIA

Magnitudes altas de miopía, superiores a – 8.00 D producen ambliopías (aunque hay que tener cuidado a partir de valores mayores a – 6.00.d)	Miopías de (< 1.00 D) tiene poca afectación en bebés y preescolares, por lo que normalmente no se corrige.
Miopías moderadas bajas (1.00-3.00 D) se deben corregir en niños mayores de 3 años para lograr buena agudeza visual de lejos.	Miopías moderadas altas (3.00-5.00 D) se deben corregir a partir del año. Miopías altas (> 6.00 D) se deben corregir a cualquier edad por ser un factor de riesgo de ambliopías

HIPERMETROPIA

En la ausencia de otra patología ocular, el error refractivo hipermetrópico menor a +3.00D /+4.00D, no requiere corrección.	Al menos una parcial corrección en hipermetropía asintomática mayor a +4.00D para mejorar el desempeño visual y prevenir la ambliopía	Alta hipermetropía mayor a +6.00D requiere corrección completa, porque existirá algún grado de ambliopía y no acomodaran la hipermetropia no corregida.



ASTIGMATISMO

Es comun en infantes y muchas veces disminuye durante el primera año de vida.

La corrección del astigmatismo arriba de -1.00 a -2.00D es frecuentemente considerado en niños pequeños.

Cuando un niño alcanza la edad escolar la consideración por tratamiento es dependiente de las demandas visuales y síntomas

El astigmatismo se debe corregir una vez que el niño pasa los 2 años de edad, si el valor es superior a 1.25 D. y que sea estable por un período entre 3 y 6 meses, sea cual sea el tipo de astigmatismo presente

Lucía Falla

ANISOMETROPIAS

- Miopia 2D
- Hipermetropia 1D
- Astigmatismo 1.5D

PROTOCOLO DE MANEJO ESOTROPIA ESENCIAL (CONGÉNITA)

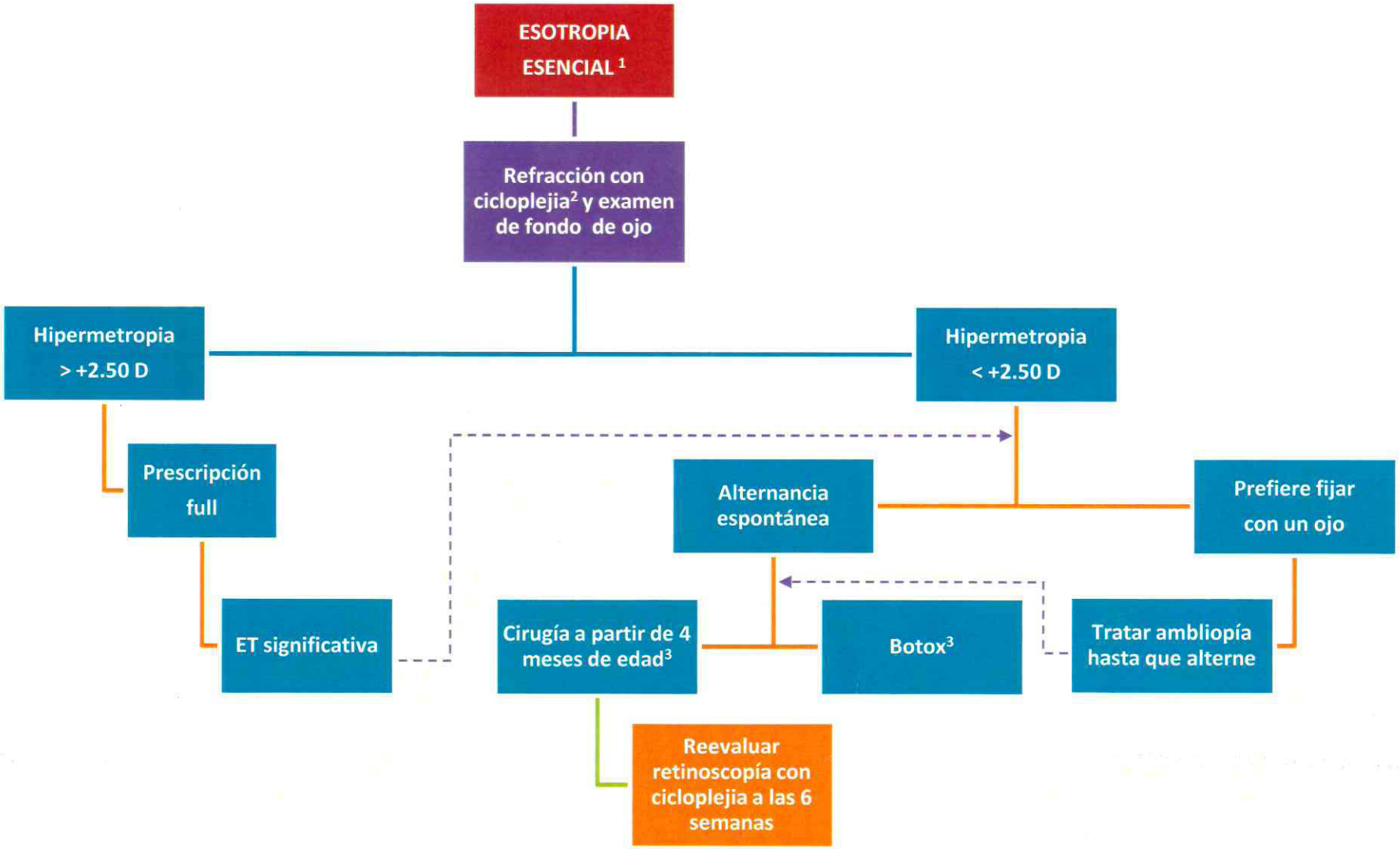

[1]CARACTERÍSTICAS PRINCIPALES

- Presencia demostrada de una esotropia antes de los 6 meses de edad
- La desalineación es a menudo fácil de apreciar y suele ser mayor de 30 dioptrías
- Agudeza visual simétrica asociada a la alternancia de la fijación de un ojo al otro es común
- La fijación cruzada es frecuente
- Puede haber ambliopía cuando es un solo ojo el que está siempre desviado con o sin fijación cruzada

[2]ADMINISTRACIÓN Y DURACIÓN DE CICLOPLÉJICOS

MEDICAMENTO	ADMINISTRACIÓN	COMIENZO DE ACCIÓN	DURACIÓN DEL EFECTO CICLOPLÉJICO
Tropicamida 0.5-1%	1 gota cada 5 min x 2, esperar 30 min	20-40 min	4-6 hrs
Cilcopentolato 1% (0.5% en lactantes)	1 gota cada 5 min x 2, esperar 30 min	30-60 min	6-24 hrs
Atropina (1%)	1 gota cada 5 min x 2, esperar 30 min	45-120 min	1-2 semanas

[3]MANEJO

- El abordaje quirúrgico más común es la recesión de los dos MRM
- La resesión de un RM + resección del RL es una alternativa aceptable
- Si la desviación es > 70 D considerar intervenir 3-4 músculos rectos horizontales
- El uso de toxina botulínica tiene resultados similares a los de la cirugía clásica
- Los ojos deben estar alineados a los 24 meses de edad para optimizar la cooperación binocular (estereopsis)
- Una esotropia residual de 8-10 D es considerado un resultado quirúrgico aceptable
- CUIDADOS POST OPERATORIOS
  - Antibiótico combinado cada 4 horas
  - Analgesia oral: Diclofenaco gotas (15mg/1ml) o suspensión (180mg/100ml), dosis: 0.5-2/mg/kg/dia

CIRUGÍA BINOCULAR				CIRUGÍA MONOCULAR		
ET	RECESIÓN RM OU	ET	RESECCIÓN RL OU	ET	RECESIÓN RM	RESECCIÓN RL
15	3.0 mm	15	3.5 mm	15	3.0 mm	3.5 mm
20	3.5 mm	20	4.5 mm	20	3.5 mm	4.0 mm
25	4.0 mm	25	5.5 mm	25	4.0 mm	5.0 mm
30	4.5 mm	30	6.0 mm	30	4.5 mm	5.5 mm
35	5.0 mm	35	6.5 mm	35	5.0 mm	6.0 mm
40	5.5 mm	40	7.0 mm	40	5.5 mm	6.5 mm
50	6.0 mm	50	8.0 mm	50	6.0 mm	7.0 mm
60	6.5 mm			60	6.5 mm	7.5 mm
70	7.0 mm			70	7.0 mm	8.0 mm

Claudia López Villeda RII

Esotropia Acomodativa

Corrección > +2.00 (dilatado con ciclopentolato*)

Gafas con corrección FULL y full time

Si luego del uso de gafas por 6 semanas

ET de >15DP para lejos y cerca	ET residual > 15 DP	ET residual solo de cerca (AC/A alto)	ORTOTROPIA (o ET < a 15 DP de lejos y cerca)
ET parcialmente acomodativa	Repetir cicloplegia (Atropinizar, BID 3 días antes de cita)	Bifocales	continuar con gafas full
Mediciones para realizar cirugía (RIBM)	Hipermetropia latente?	Añadir corrección minima para conseguir ortotropia (entre +2.50 a +3.00)	Evaluar constantemente cada 4 - 6 meses
	Dar nuevas gafas FULL		

A partir de cuanto dejar corrección:

<1año: + 2.50

1-2 años: +2.00

>2 años: +1.50

* Esperar 1hr luego de aplicar gotas

AC/A

MEDIR ESTRABISMOS DE LEJOS Y DE CERCA!!!!!

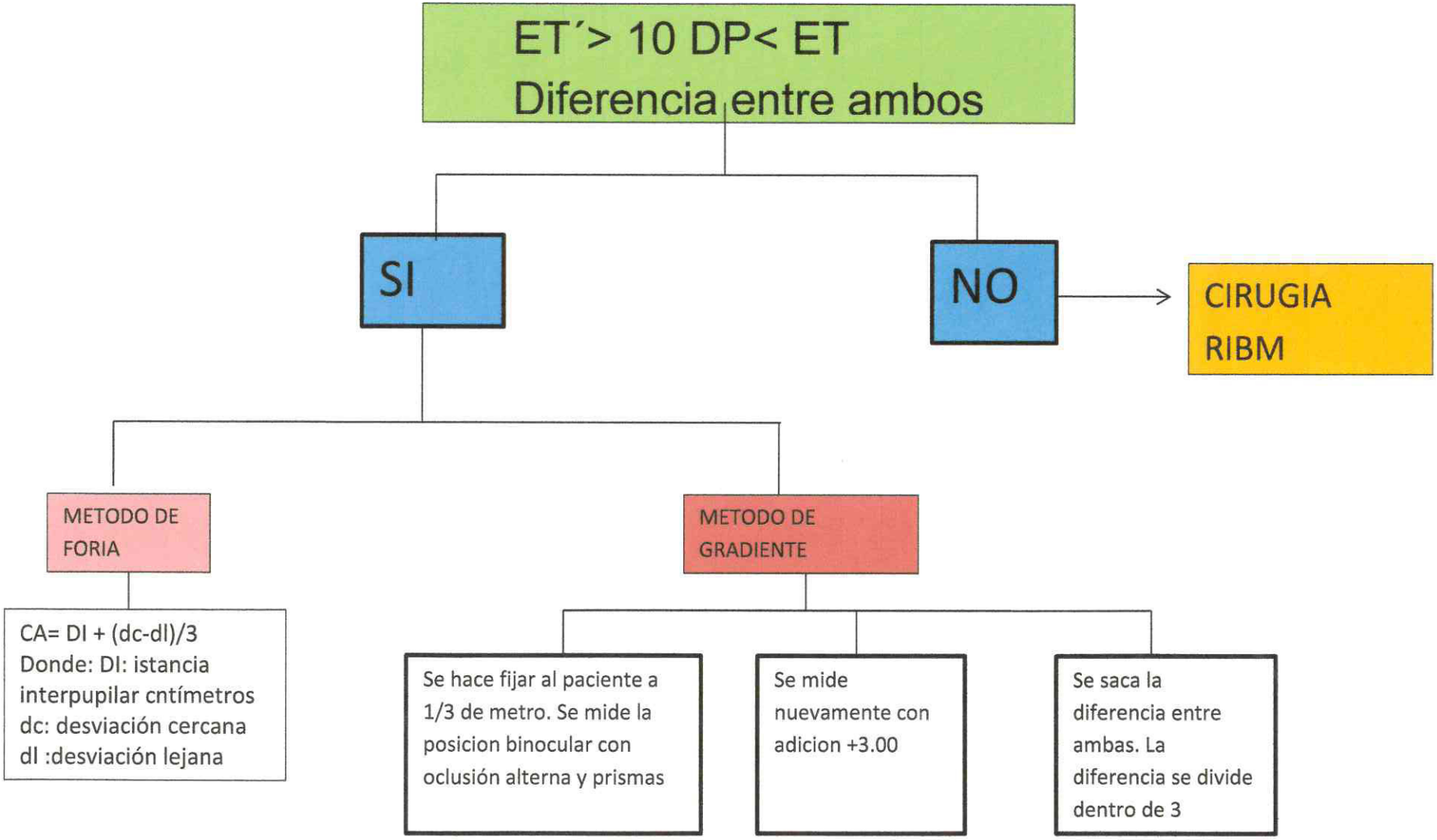

PROTOCOLO XT

*QUITAR ESFERAS DE ACOMODACIÓN EN HIPERMETROPÍA, FULL ESFERAS MIOPÍA. **MEDICIÓN ESTABLE POR 3 CITAS ***ESTIMULAR ACOMODACIÓN CON ESFERAS Y CILINDRO NEGNEGATIVO.
Buen control: recupera la fusión rápidamente sin parpadear Control Regular: recupera la fusión luego de parpadear Mal control: se manifiesta de forma espontánea

JOSÉ ROMERO RESIDENTE II

- Se expresa que por cada dioptria de acomodación corresponden a X dioptrias prismaticas de convergencia acomodativa

MANEJO DE ESOTROPIA CON AC/A alto

- generalmente asociado a hipermetropia
- mayor ET de cerca
- prescripcion de gafas FULL con atropina o ciclopentolato

ET <10 DP de lejos

ET > 10DP de cerca

- bifocales flap top
- iniciar con +3.00
- disminuir gradualmente para conseguir divergencia
- dejarlos hasta los 11 o 12 años de edad

Ejemplo

Hipermetropía +2.00 ou

ET cerca sin lentes: 50 DP

ET cerca con lentes: 26 DP

Se saca la diferencia de ambas: 50-26=24

Se divide: 24/3= 8. Relación AC/A = 8DP/1 AC/A ALTO

ESTRABISMO PARALÍTICO

- Parálisis VI
  - RN — Transitoria, observación 6-10 sem, resolución espontánea
  - Niños y adultos jóvenes — Traumática o vascular: observación 6 meses (oclusión alterna o toxina botulínica RM — No mejora: Transposición rectos verticales
- Síndr Duane
  - Tipo I — Recesión RM ipsilat o transposición rectos verticales
  - Tipo III — Recesión RL ipsilat
  - Retracción globo — Recesión RM y RL ipsilat (ET: RM mas que RL; XT:RL mas que RM; orto sin face turn: RM y RL igual)
  - Up y Downshoot
    - Y-splitting RL: ojo en aducción
    - Y-split con recesión RL: tipo III con XT
    - Recesión RM ipsilat y Recesión y Y-split de RL ipsilat o sutura de Faden: orto
- Parálisis III — completa: tenotomia OS ipsilat con recesión RL ipsilat y recesión grande RM
- Parálisis IV
  - Unilateral
    - HT menor 10D: debilitamiento OI
    - HT menor 15D+gran desviación mirada arriba o mayor 15D en PP: debilitamiento OI ipsilat con recesion RI contralat
    - HT menor 15D con desviación grande en mirada hacia abajo: pliegue pequeño OS
  - Bilateral
    - diplopia extorsional, HT menor 8D y peq o no patron V: Harada-Ito bilat
    - Hipoacción OS, HT menor 8D y gran patron V (mayor 15D):pliegue OS bilat+recesión RM bilat+transposicoón 1/2 de tendón
    - Parálisis asimétrica o enmascarada: anteriorización OI bilat — head tilt: anteriorizacón O +Harada-Ito
- Síndr Möbius — ET grande, RM apretado y mala abducción: Recesión RM bilat

Tratamiento de Atropina en pacientes de miopía

Tratamiento de Atropina en pacientes de miopía

- Antes de iniciar el tratamiento con atropina, realizar USG para medición de longitud axial. Este *tratamiento es útil en pacientes que no tengan malformaciones oculares asociadas a la miopía.*
    1. Pacientes de 5 a 12 años con miopía ≥ -2.00D.
    2. Pacientes miopes con progresión de ≥ 1 D en un año.
    3. O en pacientes con al menos -0.5D que tengan una progresión de al menos -0.5D en 6 meses.
- Adicionalmente al tratamiento tópico recomendar:
    - Realizar actividades al aire libre durante 2 horas/día.
    - Disminuir el uso de pantallas como tablets, computadoras o celulares.

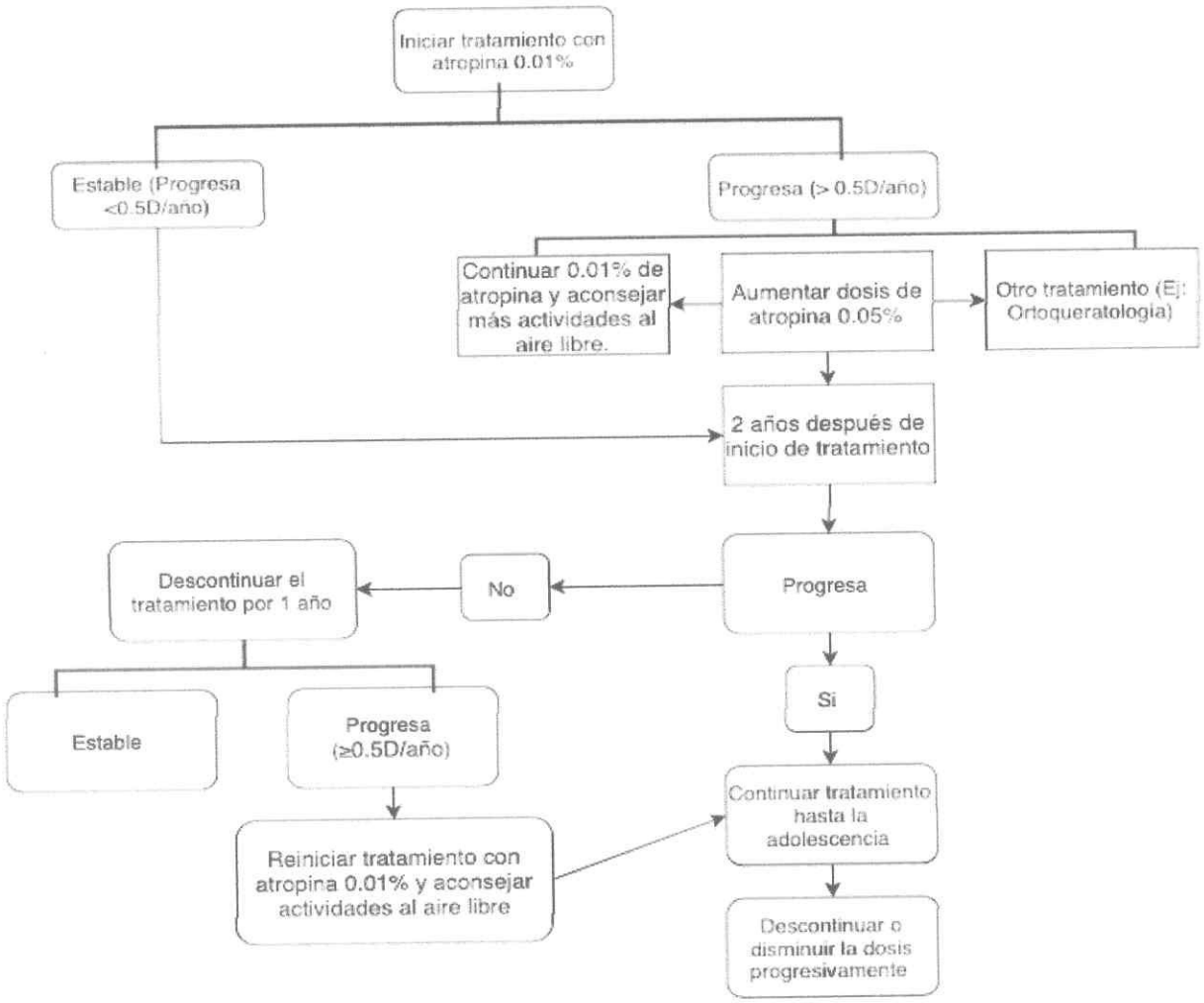

Cristina Cabezas
Adrián Ramirez
RII-2020

Tratamiento de Chalazión

1. **Primera cita**
   - Higiene con shampoo de bebé
   - Compresas calientes 3 – 4 veces al día por 5 – 10 minutos
   - Masaje luego de las compresas con técnica de 4 dedos x 10, que consiste en dar masaje hacia adelante y atrás 10 veces iniciando con el dedo índice, luego el medio, luego el anular y por último el meñique.
   - Si presenta signos de inflamación perilesional se debe administrar ungüento combinado cada 8 horas o antibiótico sistémico si lo amerita.

2. **Segunda cita**
   - Mejoró: Continuar masajes y lienzos, reevaluar a las 2 semanas.
   - No mejoró:
     i. Curetaje. Es el tratamiento de elección, es el método más viable y disponible, tiene una efectividad mayor que la inyección intralesional de triamcinolona. En lesiones mayores de 6 mm y recurrentes se recomienda iniciar con curetaje ya que el porcentaje de resolución es mínimo. Reevaluación a la 1 y 4 semanas.
     ii. Inyección de triamcinolona 5 - 10 mg en lesiones < 4 mm y 20 – 40 mg > 4 mm, se ha reportado en diferentes estudios una tasa de éxito de 94.2% en lesiones < 6 mm y 56.28% en > 6 mm. Se puede administrar una inyección cada 2 semanas hasta un total de 3. En un estudio se reportó una efectividad de 40% en la primera inyección, 76% en la segunda y hasta 88% en la tercera. Debe continuarse el masaje luego de la inyección. Se recomienda la revisión post inyección a los 3 días, luego a las 2 semanas y 1 mes.

   En cualquiera de los dos tratamientos se recomienda reposo de 3 días y una evaluación a los 6 meses de la resolución ya que el 4% de los chalaziones recurren. La diferencia en efectividad entre realizar curetaje e inyección de triamcinolona es de 60 contra 8.7% respectivamente.

3. **Tercera cita**
   - No signos de chalazión, reevaluación a los 6 meses.
   - No resolvió, curetaje.

Evidencia

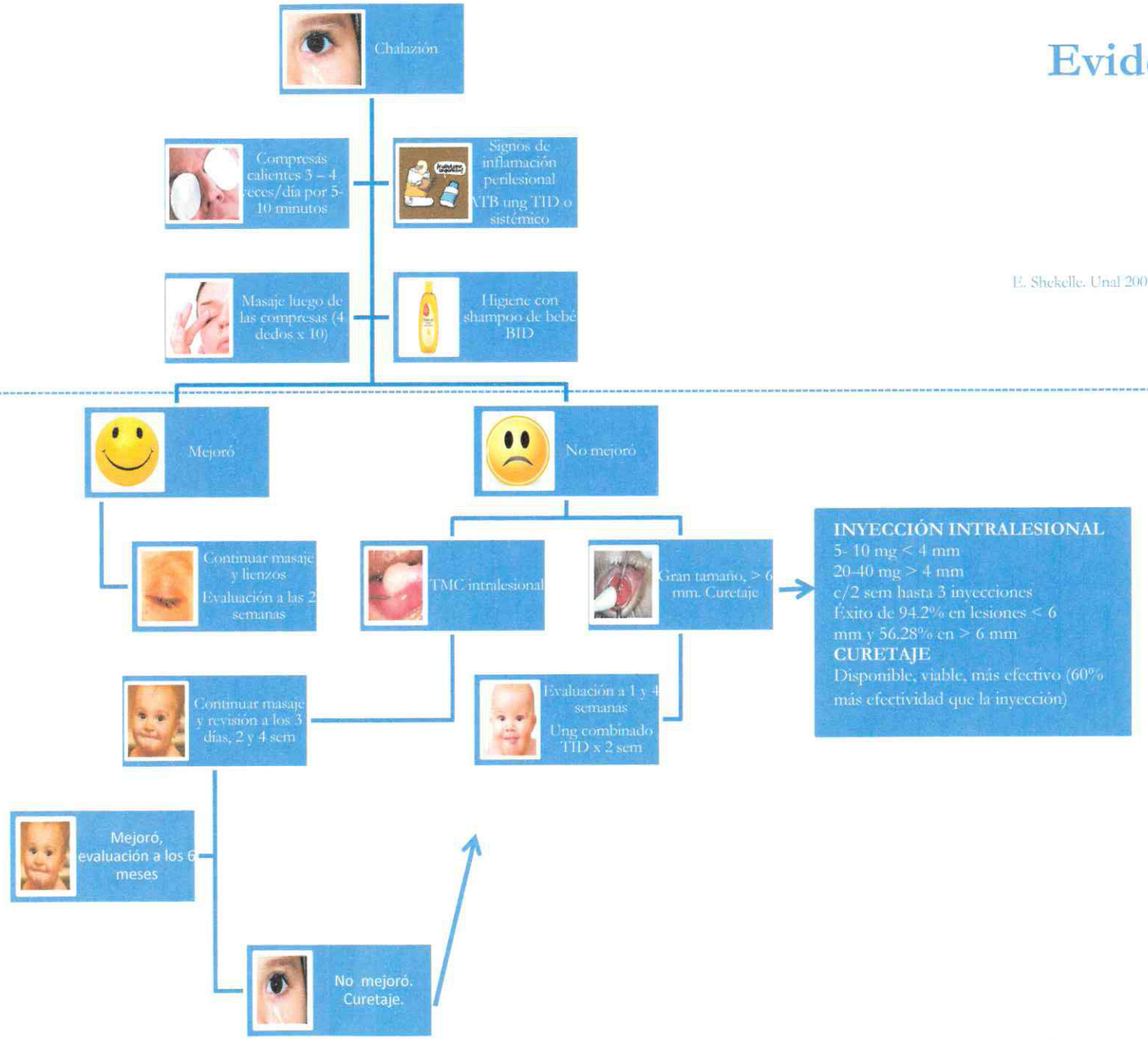

IV
E. Shekelle. Unal 2008. Gilchrist 2009.

IIa
Yagnik 2008.
III
Ben Simon 2005
IV
Skorin 2002.
Unal 2008.
A
Goawalla 2007.

Luisa María Morales Possié

Alejandra L. Sosa S.
RII UNO 2017

Nistagmo infantil

Formas de nistagmo infantil	Diagnósticos diferenciales
1. Nistagmo motor congénito 2. Nistagmo sensorial 3. Nistagmo periódico alternante 4. Nistagmo latente	1. Spasmus nutans 2. Nistagmo en balancín 3. Nistagmo de retracción de convergencia 4. Opsoclono 5. Nistagmo vertical 6. Nistagmo monocular 7. Nistagmo disociado

Evaluación inicial del nistagmo

1. **Historia**
   a. Edad de inicio
   b. Desarrollo y crecimiento
   c. Historia familiar: si positiva ERG o examen genético
   d. Postura preferencial
   e. Fotofobia
2. **Examen físico**
   a. Agudeza visual
   b. Visión de color
   c. Biomicroscopía y fondo de ojo

Tratamiento

1. Corrección de error refractivo
2. Postura preferencial: tratamiento quirúrgico (Procedimieto de Kestenbaum) y/o prismas
3. Asintomáticos: ningún tratamiento
4. Asociado a disminución de AV y oscilopsia: tratamiento farmacológico
5. Opacidad de medios: tratar

Alejandra L. Sosa S.
RII UNO 2017

DTI: defectos de transiluminación

ACL: Amaurosis congénita de Leber

CNCE: Ceguera nocturna congénita estacionaria

RJLX: Retinosquisis juvenil ligada a X

RP: Retinitis pigmentosa

Nistagmo infantil

AV mejor corregida con cicloplegia

Visión pobre

Hallazgos positivos

- **NO anormal, CC, desarrollo:** RM cerebral
- RM normal: ERG
- **DTI del iris:** OCT o prueba genética de albinismo
- **Pupila poco reactiva, fondo normal:** pruebas para ACL
- **Fotofobia:** Pruebas de acromatopsia y/o ACL

Hallazgos negativos

- **ERG:**
- **Negativo:** CNCE o RJLX
- **Conos anormales:** Acromatopsia, distrofia de conos
- **Plano:** ACL o RP
- **Normal:** considerar hipoplasia foveal (OCT), hipoplasia óptica o ceguera cortical

Visión buena/razonable

Hallazgos positivos

- **Hipopigmentación del iris o DTI:** OCT o prueba genética de albinismo
- **Pupilas irregulares, iris:** PAX6
- **Retraso del desarrollo o nervios anómalos:** RM cerebral
- RM normal: ERG

Hallazgos negativos

- **OCT macular por hipoplasia foveal o albinismo**
- **Fóvea normal:** nistagmo idiopático infantil
- Considerar ERG

"The clinical evaluation of infantile nystagmus: what to do first and why" (2017) Bertsch, M., et al. Ophthalmic genetics, 38:1, 22-33, DOI: 10.1080/13816810.2016.1266667American Academy of Ophthalmology Knights Templar Pediatric Ophthalmology Education site

TRATAMIENTO QUERATITIS HERPÉTICA EN NIÑOS

QUERATITIS EPITELIAL

ACICLOVIR TÓPICO
5 v/d hasta no tener lesiones epiteliales

+

ACICLOVIR ORAL (Por 6 semanas)
<18 meses: 100mg 3 v/d
18 meses a 3 años: 200mg 3v/d
3 años a 5 años: 300mg 3v/d
>6 años: 400mg 4 v/d

NO ESTEROIDE TÓPICO

QUERATITIS ESTROMAL

ACICLOVIR ORAL (Por 10 semanas)
<18 meses: 100mg 3 v/d
18 meses a 3 años: 200mg 3v/d
3 años a 5 años: 300mg 3v/d
>6 años: 400mg 4 v/d

+

ESTEROIDE TÓPICO (Por 10 semanas)
Prednisolona 1% 8v/d x 1ª semana, 6v/d x 2ª semana, 3ª semana: 4 v/d, 4ª semana: 2v/d, 5ª semana: 1 v/d, 6ª semana esteroide 0.125% 4v/d, 7ª semana 2v/d, 8ª a 10ª semana: 1v/d.

NO ACICLOVIR TÓPICO

PROFILAXIS con Aciclovir oral (Por 1 año)
40mg/kg/día 2v/día ó
400mg 2v/d

Dra. Juliana Bernal
Fellow.

Virulev / Kralvir-US 200mg, 5cc

[illegible] → hay 2 presentaciones

Recomendaciones de Evaluación y Manejo de Síndrome Congénito asociado a Zika

En RN con evidencia o sospecha de infección intrauterina por Zika o microcefalia se debe realizar exámen oftalmológico completo con oftalmoscopía indirecta bajo midriasis farmacológica con el objetivo de detectar lesiones retinianas periféricas o maculares similares a retinocoroiditis cicatrizal

El diagnostico de infeccion intrauterina de Zika debe ser considerado en todos los recién nacidos cuya madre reporta rash fiebre o artralgia en cualquier estadío del embrazo ó si es diagnosticado con microcefalia.

Se deben tomar medidas de protección para el médico que evalua y minimizar riesgo de diseminación via lágrimas*

Hallazgos que proveen evidencia de enfermedad ocular intrauterina por Zika: Nistagmo, Microftalmos, pigmentación focal moteada retiniana, lesiones atróficas corioretinianas circulares que pueden o no incluir área macular, coloboma retiniano inferior, anormalidades del NO; palidez, atrofia, hipoplasia ó coloboma

Pacientes con lesiones maculares deben ser referidos a baja vision

Pacientes con lesiones retinianas deben ser evaluados cada tres meses por un año y luego cada seis meses.

Pacientes sin lesiones retinianas deben ser evaluados cada seis meses por un año.

Si paciente es referido de otra clinica, referir a evalución por pediatria en HR

*Ya que aún no se conoce grado de contaminación vía lágrima

José Ceballos
Modificado de: "Zika Embryopathy: Evaluation and Management Recommendations for Ophthalmologists" SOPLA
Bibliografía:
"Screening Criteria for Ophthalmic Manifestations of Congenital Zika Virus Infection" JAMA pediatrics; Julio 2017.
"Protocolo Operativo de Manejo de Infección por Virus del Zika y otros virus emergentes" Clínica de infecciosas Hospital Roosevelt; agosto 2016.

TNM	T1a	T1b	T2a	T2b, T3a	T3b	T4a,b,c,d
IIRC	A	B	C	D	E	

Retinoblastoma

Datos Clinicos
- Leucocoria
- Estrabismo
- Opacidad corneal
- Heterocromia
- Procesos inflamatorios
- Hifema
- Glaucoma
- Blefaroptosis

Diagnostico
- Oftalmoscopia indirecta
- Fotografía de campo amplio
- Diagnostico por imagen

Tratamiento Quirurgico Enucleacion
- Grupos D y E de lal RC o etapa IV y V
- Pacientes > de 12 meses
- Base tumoral de 1.2 mm
- Tumor > 5 mm de grosor
- Hemorragia vítrea extensa
- Siembras vítreas y subretinianas

Tratamiento Focal
- Fotocoagulación (diodo)
- Crioterapia
- Termoterapia
- Quimioterapia Subconjuntival
- Quimioterapia local

USG modo A/B
Se visualizaron calcificaciones

SI → Referir a UNOP

NO → TAC, evaluar extensión del tumor
RMN → Referir a UNOP

Seguimiento oftalmológico

- En el primer año cada 2 meses
- Del segundo al cuarto años cada 3 meses
- Durante el quinto año cada 6 meses
- Del sexto en adelante 1 vez al año

Seguimiento para detectar actividad tumoral

Tras la finalización del tratamiento, en niños con riesgo de desarrollar nuevos tumores cada 3 semanas.

La frecuencia será mayor cuando el niño/a tiene una mutación línea germinal **RB1.**

Seguimiento al ojo enucleado por posibilidad de infección o extrusión.

OBSTRUCCION DE VIA LAGRIMAL (OVL) Dr. Julio Lopez

SIGNOS:

Epifora: aumenta en clima frío y con el viento, aumenta con infecciones del tracto respiratorio superior, **importante descartar GMA.**

Descarga: descarga crónica y lesiones costrosas perioculares crónicas

Crigler (+), lavado de flurosceina > 5 mins y meñisco aumentado de tamaño

Menos frecuentes: dacriocistitis

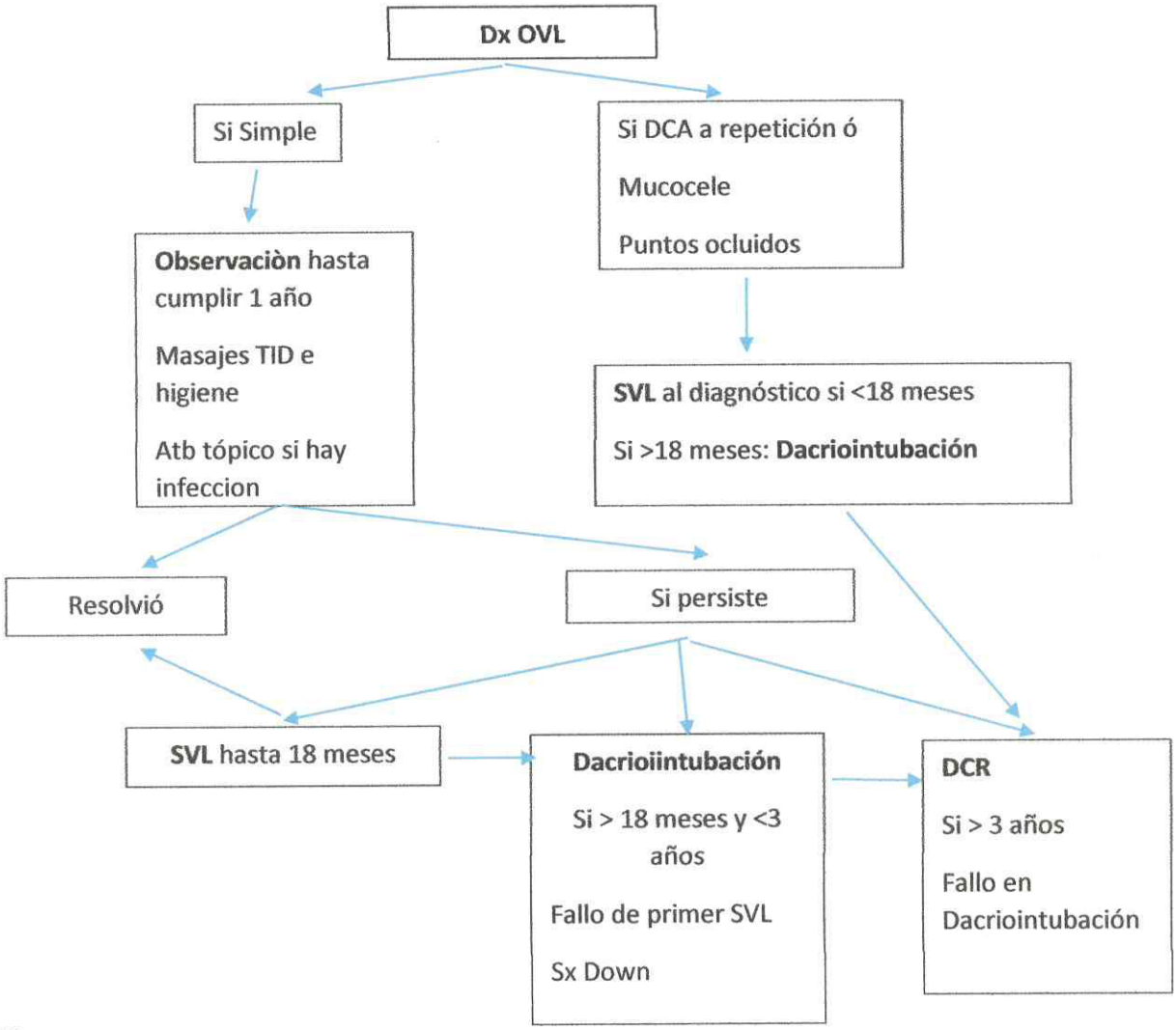

SVL:

- ✓ Dilatar los puntos con los dilatadores, respetando la anatomía de los canalículos
- ✓ Pasar la Sonda de Bowman de menor a mayor calibre
- ✓ Dejar combinado tópico QID por 1 semana

Dacriointubacion:

- ✓ Pedir a familia un frasco de Afrin de adultos para uso en SOP
- ✓ Corroborar en SOP que hayan tubos de FCI

LIBRAS	ONZAS	GRAMOS
2	0	907
2	1	935
2	2	964
2	3	992
2	4	1020
2	5	1049
2	6	1077
2	7	1105
2	8	1134
2	9	1162
2	10	1191
2	11	1219
2	12	1247
2	13	1276
2	14	1304
2	15	1332
3	0	1361
3	1	1389
3	2	1418
3	3	1446
3	4	1474
3	5	1503
3	6	1531
3	7	1559
3	8	1588
3	9	1616
3	10	1645
3	11	1673
3	12	1701
3	13	1730
3	14	1758
3	15	1786
4	0	1814

LIBRAS	ONZAS	GRAMOS
4	0	1814
4	1	1842
4	2	1871
4	3	1899
4	4	1927
4	5	1956
4	6	1984
4	7	2012
4	8	2041
4	9	2069
4	10	2098
4	11	2126
4	12	2154
4	13	2183
4	14	2211
4	15	2239
5	0	2268
5	1	2296
5	2	2325
5	3	2353
5	4	2381
5	5	2410
5	6	2438
5	7	2466
5	8	2495
5	9	2523
5	10	2552
5	11	2580
5	12	2608
5	13	2637
5	14	2665
5	15	2693
6	0	2722

LIBRAS	GRAMOS
2.0	907
2.1	953
2.2	998
2.3	1043
2.4	1089
2.5	11334
2.6	1179
2.7	1225
2.8	1270
2.9	1315
3	1361
3.1	1406
3.2	1452
3.3	1497
3.4	1542
3.5	1588
3.6	1633
3.7	1678
3.8	1724
3.9	1769
4	1814
4.1	1860
4.2	1905
4.3	1950
4.4	1996
4.5	2041
4.6	2087
4.7	2132
4.8	2177
4.9	2223
5	2268
5.1	2313
5.2	2359
5.3	2404
5.4	2449
5.5	2495
5.6	2540
5.7	2586
5.8	2631
5.9	2676
6	6

Chivis Rules!! 2017

PROTOCOLO PEDIA	
INDICE	FALTA/HIZO
Examen Oftalmológico	
Ambliopía	YA
Esotropia	YA
ACA	YA
Exotropia	YA
Insuficiencia de Convergencia	
Hipertropia	
Formas Especiales de Estrabismo	
Nistagmus	ALE
Patrones A y V	
Parálisis III Par Craneal	
Parálisis IV Par Craneal	
Parálisis VI Par Craneal	
Glaucoma	YA
Vía Lagrimal	OVL
Dacriocistitis	
Celulitis	
Conjuntivitis Neonatales	
Úlceras Corneales	
Párpados	
Cataratas Congénitas	YA
Biometría en Niños	
Defectos de Refracción y Cicloplegia	YA
ROP	CHIVIS
Endoftalmitis	MACO
Chalazión	YA
Retinoblastoma	PAME
Uveitis	
Desordenes Oculares Alérgicos	
Toxoplasmosis	
Zika	MONO
Manejo de Opacidad Corneal	
Ceguera y Baja Visión	

APPENDIX 1

Dr. Hunter's Strabismus Surgery Tables

Horizontal deviations:

Deviation (PD)	ET		XT	
PD	Rec	Rst	Rec	Rst
15	3	3	4	2.5
20	3.5	4	5	3
25	4	5	6	4
30	4.5	6	7	5
35	5	7	7.5	5.5
40	5.5	7.5	8	6
50	6	8	9*	7
60	6.5	8.5	10*	8

Vertical deviations:

For vertical deviations, recess up to 1 mm for each 3^{Δ} of desired correction.

Explanation:
This is a shorthand notation that can be used for bilateral medial rectus surgery, bilateral lateral rectus surgery, or for a unilateral recess/resect procedure. It can also be used for single muscle surgery.

To use the table, select the row corresponding to the deviation. Each muscle operated the specified amount will then correct half of the deviation.

*Do not perform bilateral lateral recessions for XT of 50 or more; for that size angle, at least one muscle should be resected.

Examples:
To correct an ET of 40^{Δ}, perform bilateral medial rectus recessions of 5.5 mm, or bilateral lateral rectus resections of 7.5, or a recess/resect procedure of 5.5 and 7.5 mm.

To correct an ET of 10^{Δ}, perform a unilateral medial rectus recession of 3.5 mm.

To correct an ET of 60^{Δ} using 3 muscles, perform bilateral medial rectus recessions of 5.5 mm to correct 40^{Δ}, and add a unilateral lateral rectus resection for the last 20^{Δ}.

APPENDIX 2

Dr. Cestari's Strabismus Surgery Tables

1. Binocular Surgery

Esotropia

MR Recession OU

15 PD - 3.0 mm
20 PD - 3.5 mm
25 PD - 4.0 mm
30 PD - 4.5 mm
35 PD - 5.0 mm
40 PD - 5.5 mm
50 PD - 6.0 mm
60 PD - 6.5 mm
70 PD - 7.0 mm

LR Resection OU

15 PD - 3.5 mm
20 PD - 4.5 mm
25 PD - 5.5 mm
30 PD - 6.0 mm
35 PD - 6.5 mm
40 PD - 7.0 mm
50 PD - 8.0 mm

Exotropia

LR Recession OU

15 PD - 4.0 mm
20 PD - 5.0 mm
25 PD - 6.0 mm
30 PD - 7.0 mm
35 PD - 7.5 mm
40 PD - 8.0 mm
50 PD - 9.0 mm

MR Resection OU

15 PD - 3.0 mm
20 PD - 4.0 mm
25 PD - 5.0 mm
30 PD - 5.5 mm
35 PD - 6.0 mm
40 PD - 6.5 mm

2. Monocular Surgery

Esotropia

Angle	MR Recession	LR Resection
15 PD	3.0 mm	3.5 mm
20 PD	3.5 mm	4.0 mm
25 PD	4.0 mm	5.0 mm
30 PD	4.5 mm	5.5 mm
35 PD	5.0 mm	6.0 mm
40 PD	5.5 mm	6.5 mm
50 PD	6.0 mm	7.0 mm
60 PD	6.5 mm	7.5 mm
70 PD	7.0 mm	8.0 mm

Exotropia

Angle	LR Recession	MR Resection
15 PD	4.0 mm	3.0 mm
20 PD	5.0 mm	4.0 mm
25 PD	6.0 mm	4.5 mm
30 PD	6.5 mm	5.0 mm
35 PD	7.0 mm	5.5 mm
40 PD	7.0 mm	6.0 mm
50 PD	8.5 mm	6.5 mm

APPENDIX 3

Nystagmus Surgery Tables

RIGHT head turn (move eyes right)

Degrees of turn	20°	20–45°	45°
Recess RMR	6	6.5	7
Resect RLR	9.5	10.5	11.25
Resect LMR	7.25	7.75	8.5
Recess LLR	8.5	9	9.75

LEFT head turn (move eyes left)

Degrees of turn	20°	20–45°	45°
Resect RMR	7.5	7.75	8.5
Recess RLR	8.5	9	9.75
Recess LMR	6	6.5	7
Resect LLR	9.5	10.5	11.25

Numbers indicate surgical dosage in mm.

APPENDIX 4

Addition of Two Prisms with One Placed Over Each Eye

Left eye prism (labeled value)	Right eye prism (labeled value)											
	10	12	14	16	18	20	25	30	35	40	45	50
10	20	22	24	26	29	31	36	41	47	52	58	63
12	22	24	26	29	31	33	38	44	49	55	60	66
14	24	26	29	31	33	35	40	46	52	57	63	69
16	26	29	31	33	35	37	43	48	54	60	66	72
18	29	31	33	35	37	39	45	51	57	63	69	75
20	31	33	35	37	39	42	47	53	59	65	71	78
25	36	38	40	43	45	47	53	59	66	72	79	86
30	41	44	46	48	51	53	59	66	73	80	87	94
35	47	49	52	54	57	59	66	73	80	87	95	103
40	52	55	57	60	63	65	72	80	87	95	104	113
45	58	60	63	66	69	71	79	87	95	104	113	123
50	63	66	69	72	72	78	86	94	103	113	123	133

Modified from Thompson JT, Guyton DL. Ophthalmic prisms. Measurement errors and how to minimize them. *Ophthalmology*. 1983;90:204–10.

TABLA DE CONVERSION OPTICA DE DIOPTRIAS A MILIMETROS (RADIO DE LA CURVA)
Dioptrias = Radio de la curva del lente en milimetros/ Constante de refacción de la lágrima (337.5)

DIOPTRIAS	MILIMETROS
50.00	6.75
49.75	6.78
49.50	6.82
49.25	6.85
49.00	6.89
48.75	6.92
48.50	6.96
48.25	6.99
48.00	7.03
47.75	7.07
47.50	7.11
47.25	7.14
47.00	7.18
46.75	7.22
46.50	7.26
46.25	7.30
46.00	7.34
45.75	7.38
45.50	7.42
45.25	7.46
45.00	7.50
44.75	7.54
44.50	7.58
44.25	7.63
44.00	7.67
43.75	7.71
43.50	7.76
43.25	7.80
43.00	7.85
42.75	7.89
42.50	7.94
42.25	7.99
42.00	8.04
41.75	8.08
41.50	8.13
41.25	8.18
41.00	8.23
40.75	8.28
40.50	8.33
40.25	8.39

PROTOCOLO DE MANEJO DE PACIENTE POSITIVO COVID19
SALA DE OPERACIONES Y MANEJO DE ANESTESIA
UNIDAD NACIONAL DE OFTALMOLOGIA.

Directrices para el ingreso a personal:

- Queda terminantemente prohibido que el personal de enfermería ingrese por el lado del Hospital Roosevelt.
- Al ingreso a la unidad nacional de oftalmología todo el personal debe ingresar con mascarilla N95, idealmente con uniforme, este dejarlo en vestidor, no ingresar con esta mascarilla dentro de sala de operaciones.
- En sala de operaciones utilizar uniforme de sala, con mascarilla quirúrgica.

1. **Equipamiento del personal que tendrá contacto con el paciente quirúrgico:**

Frente a un paciente quirúrgico con sospecha o con confirmación de estar infectado por el COVID-19, el personal implicado en el procedimiento debe poseer sus EPP según las reglas para COVID-19 establecidas por la OMS o equipo de Infectología del establecimiento.

Este equipamiento se compone de:

- Una máscara de protección (idealmente una N95 – FFP2 o equivalentes) para el personal de salud.
- Protección ocular.
- Una bata quirúrgica con mangas y puños impermeables.
- Guantes no estériles, bien adosados a la piel (látex o de nitrilo).
- Recomendamos el uso de doble guante para la persona que maneja la vía aérea.

Punto clave:

- **Entrenamiento** del personal para los procedimientos de vestir y desvestir, para evitar potenciales errores y contaminación.
- Lavado de manos después del retiro y eliminación del EPP.

Comentario:

El riesgo de máxima contaminación del clínico ocurre en el momento de desvestirse y eliminar el equipamiento al final del procedimiento, lo cual debe estar supervisado por una persona preparada.

2. **Preparación del paciente para su traslado desde encamamiento o COEX**:

El traslado de un paciente sospechoso o confirmado de infección por COVID-19 a la sala de operaciones y su retorno a la sala de aislamiento recomendamos:

- No llevar al paciente a las áreas de espera o de la unidad preoperatoria. Se debe asignar un quirófano determinado para la atención de este tipo de pacientes y colocar letreros en las puertas para minimizar la exposición del personal.
- Los pasillos y ascensores deben estar despejados de cualquier persona.
- El paciente debe portar una máscara de tipo quirúrgica durante el traslado hacia la sala de operaciones.
- Las personas encargadas del traslado y de la recepción en el servicio deben portar su EPP contando con una máscara de tipo quirúrgica, además del uso de guantes.
- Corroborar que, de ser posible, la ventilación del pabellón esté funcionando a presión negativa y **evitar la presión positiva**.
- Las drogas anestésicas e insumos a utilizar deben estar preparados previo al ingreso del paciente al quirófano para minimizar la apertura de los cajones de los carros.
- Todo el personal que no maneja la vía aérea y esté en el interior del quirófano debe portar su EPP contando con máscara de tipo quirúrgica, guantes y lentes protectores.
- La desinfección de las manos por lavado de manos con agua y jabón de Clorhexidina es indispensable antes de entrar en contacto con el paciente y posterior a ello.

Se debe limitar el número de personas a cargo del paciente al mínimo necesario, idealmente sin salida ni intercambio de personal durante todo lo que dure el procedimiento.

3. Instrumentalización de la vía aérea

- Asegúrese de estar usando protección adecuada, Utilice doble guante ya que esto permite cubrir fácilmente, con el primer par de guantes, la hoja del laringoscopio una vez realizada la intubación y fijación del tubo o la máscara laríngea.
- Pre oxigene al paciente por 5 minutos a FiO2 = 100% y prepárese para una ISR (intubación de secuencia rápida). De ser posible utilice dosis más bien altas de bloqueador neuromuscular, analgésicos o imnóticos para prevenir lo más posible que el paciente **tosa** durante el procedimiento.
- En lo posible, aumentar la distancia entre el paciente y el operador.
- Realizar una ISR. De ser posible evite la ventilación manual con bolsa. Si la ventilación manual es indispensable, aplique volúmenes corrientes bajos.
- Si está disponible, use un sistema de aspiración cerrado durante la succión de la vía aérea.
- De ser posible conectar la máquina de anestesia a la red de eliminación de gases de deshecho, de no ser posible, **utilizar flujos bajos**.
- Al terminar selle TODOS los equipos de vía aérea usados en una bolsa de plástico y que se traslade al equipo de enfermería para que se limpie y desinfecte.
- El paciente debe recuperarse en la sala de operaciones o transferirse a una sala de aislamiento de infecciones.
- Después de que el paciente haya salido del quirófano**, deje transcurrir el mayor tiempo posible antes de la atención del siguiente paciente (para eliminar la contaminación infecciosa en el aire)**.
- Después del caso, limpie y desinfecte las superficies de alto contacto en la máquina de anestesia y el área de trabajo de anestesia con un desinfectante hospitalario adecuado.
- Si se utilizan dispositivos como el ultrasonido en el punto de atención: Se debe usar una cubierta plástica larga para la unidad de ultrasonido y el cable para minimizar la contaminación del equipo.

- Las partes no esenciales del carro de ultrasonido pueden cubrirse para minimizar la exposición a las gotitas.

- ***Después de quitar el equipo de protección, recuerde evitar tocarse el cabello o la cara antes de lavarse las manos.***

Conducta para anestesia regional

- Mantener la mascarilla quirúrgica en pacientes que se sometan a anestesia regional.
- Verificar el recuento de plaquetas antes de realizar bloqueo intraconal o extraconal, (un tercio de los infectados se constató una caída de las plaquetas bajo 150.000).
- Minimizar entrada de personal al quirófano, minimizar los contactos con el paciente.

4. Manejo posterior al procedimiento

Una vez terminado el procedimiento quirúrgico se recomienda:

- Los guantes deben quitarse inmediatamente y realizar una desinfección de manos por fricción hidro-alcohólica ANTES de desvestirse.
- Después de desvestirse, el personal debe evitar el contacto de sus manos con su cabeza o cuerpo antes de realizar un segundo lavado de manos.
- La eliminación de los EPP al final del procedimiento debe ser realizada evitando tocar las zonas contaminadas.
- El material anestésico se debe limpiar con productos detergentes descontaminantes adecuados. Esto debe ser realizado por personal clínico, no de aseo habitual.
- Avisar al servicio de destino que se procederá al traslado del paciente e iniciarlo cuando el servicio al cual será llevado confirme que está en condiciones de recibirlo.
- Coordinar con el sistema de seguridad del centro hospitalario el traslado de modo de lograr la máxima fluidez posible (uso de ascensores, evitar pasillos de riesgo, etc.).
- El paciente debe hacer el período de post anestesia en un área de aislamiento y ser trasladado a su encamamiento con una mascarilla quirúrgica y según el protocolo establecido en puntos anteriores.
- Una vez realizado el traslado la eliminación de los EPP debe realizarse una vez entregado el paciente y según el protocolo de retiro de EPP.

- El monitoreo de traslado de los pacientes se debe realizar según las necesidades que estime el anestesiólogo tratante y realizar la protección, limpieza o desecho de lo utilizado según los protocolos establecidos.
- Avisar al personal de aseo para realizar la limpieza del quirófano y material anestésico según el protocolo establecido. (hacer protocolo de limpieza de quirófano).
- El tiempo estimado entre casos es de una hora, lo que permite, traslado, aseo y preparación de próximo caso.

Referencias

- ✓ https://www.anesthesia.utoronto.ca/news/coronavirus-and-safetyprecautions
- ✓ Lian Kah, Lin Stella Ang, Theng wai Foong Bryan Su Wei Ng. What we do when a COVID-19 patient needs an operation: operating room preparation and guidance. Can J Anesth 2020; (https://doi.org/10.1007/s12630-020-01617-4)
- ✓ Wax RS, Christian MD. Practical recommendations for critical care and anesthesiology teams caring for novel coronavirus (2019-nCoV) patients. Can J Anesth 2020; DOI: https://doi.org/10.1007/s12630-020-01591-x.
- ✓ Government of Singapore. Coronavirus disease 2019: cases in Singapore. Available from URL: https://www.gov.sg/article/covid-19-cases-in-singapore (accessed March 2020).
- ✓ World Health Organization. Coronavirus disease (COVID-2019) situation reports. Available URL:https://www.who.int/emergencies/diseases/novelcoronavirus-2019/situation-reports
- ✓ Galeano Carlos, Trujillo A. Recomendaciones para el manejo perioperatorio de pacientes con infección o sospecha de infección por COVID -19. Sociedad colombiana de anestesiología y reanimación.
- ✓ Outbreak of a new coronavirus: what anaesthetists should know. British Journal of Anaesthesia. 2020 doi: 10.1016/j.bja.2020.02.008
- ✓ World Federation of Societies of Anesthesiologists. Coronavirus - guidance for anaesthesia and perioperative care providers.
- ✓ SFAR. Propositions pour la prise en charge anesthésique d'un patient suspect ou infecté á Coronavirus COVID-19. 13 mars 2020.
- ✓ Anesthetic Management of Patients with Suspected 2019 Novel Coronavirus Infection During Emergency Procedures. Journal of Cardiothoracic and Vascular Anesthesia. Feb.2020 DOI:https://doi.org/10.1053/j.jvca.2020.02.039

- ✓ Best practice recomendations for anesthesiologists during intubation of patients with coronavirus. Department of Anesthesiology and Pain Medicine. University of Toronto. January 25, 2020.
- ✓ Zuo M, Huang Y, Ma W, Zhanggang X, et al. Expert recommendations for tracheal intubation in critically ill. Chinese Medical Sciences Journal 2020, doi:10.24920/003724
- ✓ WFSA. Coronavirus-guidance for ananesthesia and perioperative providers. March 2020.
- ✓ APSF (Anesthesia Patient Safety Foundation). Perioperative Considerations for the 2019 Novel Coronavirus (COVID-19). February 12, 2020.
- ✓ Lancet. 2020 Feb 15;395(10223):497-506.
- ✓ https://www.who.int/es/dg/speeches/detail/who-director-general-s-openingremarks-at-the-media-briefing-on-covid-19---11-march-2020 (accessed March 2020)
- ✓ https://www.esahq.org/esa-news/covid-19-airway-management/ (accessed March 2020).
- ✓ https://www.asa.org.au/wordpress/wp-content/uploads/News/eNews/covid19/ASA_airway_management.pdf (accessed March 2020)
- ✓ https://www.asahq.org/about-asa/governance-and-committees/asacommittees/committee-on-occupational-health/coronavirus, Acceso 16 marzo 2020.)
- ✓ Philip W. H. Peng, Pak-Leung Ho and Susy S. Hota. Outbreak of a new coronavirus: what anaesthetists should know. doi: 10.1016/j.bja.2020.02.008 Advance Access Publication Date: Editorial

Unidad Nacional de Oftalmología

PROTOCOLO AVASTIN

Actualizado Abril 2022

PROTOCOLO DE AVASTIN UNO

Protocolo Inyecciones Intravítreas

A continuación, se enuncian los pasos a tomar para iniciar el tratamiento de paciente con patología retiniana con el fin de evitar pérdida visual permanente.

1. En clínica de Retina se procede a evaluar el paciente y estipular la indicación del tratamiento.

2. Por parte de Admisión:
   a. Se citarán a las 6:30 am un máximo de 20 pacientes por día. Podrán ser acompañados de una persona solamente.
   b. Paciente y acompañante deben seguir las indicaciones del personal de admisión.
   c. Se le explicará al paciente que se abstenga de presentarse si él / ella presenta síntomas gripales, diarrea, glicemia alta, presión arterial alta u otros signos de enfermedad sitémica.

3. El día del procedimiento habrá un médico encargado para hacer una revisión pre inyección en clínica, se firma el consentimiento informado y posteriormente su aplicación, en el área asignada una enfermera dirige las medidas de higiene para entrar al salón de procedimeinteos y procede a vestir al paciente de forma estéril; (colocación de gorro, mascarilla, zapatones y bata).

4. Se les da explicación a los pacientes de inyección una plática recordándoles signos de alarma (anotados en consentimiento) para reconsultar antes de su siguiente aplicación.

5. En el salón de procedimientos el médico procede a realizar de forma estéril la asepsia y antisepsia y colocación bajo técnica indicada por jefe de clínica de Retina la aplicación del medicamento intraocular.

6. Se fija cita para siguiente aplicación, realización de estudios de Retina o cita en consulta externa según sea el caso.

Unidad Nacional de Oftalmología

INYECCIONES INTRAVÍTREAS
HOJA DE INFORMACIÓN Y CONSENTIMIENTO INFORMADO

¿Qué es una Inyección Intravítrea?

Una inyección intravítrea es aquella inyección que con una técnica especial; esta se coloca dentro del ojo en el vítreo, que es la sustancia gelatinosa que hay en el interior del ojo.

¿Porqué se coloca una Inyección Intravítrea?

Las inyecciones intravítreas se usan para distribuir medicamentos en la retina y otras estructuras de la parte interna del ojo, que de otra forma no lograría penetrar.

Algunas condiciones comúnmente tratadas con inyecciones intravítreas la retinopatía diabética con edema de la mácula, degeneración macular asociada a la edad, enfermedades vasculares de la retina como obstrucciones de vena e inflamación ocular entre otras. Anteriormente a que existiera las terapias de inyección intravítrea, muchas de las enfermedades anteriormente mencionadas no tenían tratamiento. Hoy en día estas inyecciones intravítreas son uno de los mejores tratamientos para detener o prevenir la perdida visual significativa.

Estas condiciones generalmente requieren un curso de varias inyecciones intravítreas, su número varía según la enfermedad y la respuesta del paciente.

¿Qué tipo de medicamentos pueden colocarse en una inyección intravítrea?

Dependiendo de la condición que padezca se pueden colocar una gran variedad de medicamentos, desde anti-inflamatorios hasta antibióticos. Para las condiciones mencionadas anteriormente (retinopatía diabética, degeneración macular, enfermedades vasculares de la retina, etc.) se utilizan **Avastin** (Bevacizumab), **Accentrix** (Ranibizumab) o **Eylea** (Aflibercept). De estos el que más frecuente utilizamos en la U.N.O. es el Avastin, esto avalado por múltiples estudios internacionales y por ser el más económico y tener una muy buena relación costo-beneficio.

Es importante que este enterado que Avantin no fue desarrollado para tratar enfermedades del ojo sino que fue creado para tratar cáncer de colon metastásico. Pero a pesar de NO haber sido aprobado por FDA (Administración de Alimentos y Medicamentos de EEUU) para uso oftalmológico, ha sido usado ampliamente en oftalmología desde hace más de 10 años, debido a que existe suficiente evidencia científica que respalda su uso como seguro y efectivo (uso no aprobado (off Label) de indicación).

¿Existen otras alternativas a Avastin?

Si existen otras alternativas, Accentrix y Eylea los cuales son medicamentos similares al Avastin que fueron creados y aprobados por la FDA* exclusivamente para uso intraocular.

¿Cuáles son los efectos adversos?

Luego de la inyección puede sentir un leve dolor, sensación de ardor o arenilla en el ojo y puede llegar a verse roja la parte blanca (hemorragia subconjuntival), puede ver "flotadores" o "burbujas" que se mueven y todo esto generalmente está dentro de lo normal, debe disminuir y quitarse al cabo de algunos días.

Algunos efectos adversos sistémicos también han sido descritos aunque son muy poco comunes como hipertensión arterial, hemorragia gastrointestinal, infarto agudo del miocardio y accidente cerebrovascular.

¿Existe algún tipo de riesgo?

Inyectar cualquier medicamento en ojo puede resultar en aumento de la presión dentro del ojo, inflamación, o efectos más severos como formación de catarata, sangrado dentro del ojo, daño a la retina (desgarro o desprendimiento de retina) u otras estructuras. Incluso puede resultar en una infección dentro del ojo (endoftalmitis). Estos eventos adversos son raros y se estima que ocurren en menos de 1 por 1000 inyecciones.

Cualquier infección puede llevar a pérdida visual e incluso perder el ojo en casos extremadamente raros.

Preparación para la inyección

Es importante que informe cualquier condición de salud que tenga, todos los medicamentos que toma y si tiene alergia a algún medicamento.

Responsabilidad del paciente

Es importante que contacte a su oftalmólogo si desarrolla cualquier signo de infección u otras complicación, tales como:

Dolor, disminución de la visión o visión borrosa, sensibilidad a la luz, secreciones, enrojecimiento del ojo (Que se haya presentado o aumentado luego del momento de la inyección No debe frotarse los ojos y no debe nadar al menos por 3 días luego de que le coloquen la inyección.

El paciente que se haya colocado una inyección intravítrea y presente alguna molestia puede presentarse a las instalaciones de la U.N.O. de lunes a viernes en horario de 7 am. A 3 pm., si es horario inhábil después de la 3 pm, fines de semana o feriados puede acudir a la Clínica que tiene la Unidad en la emergencia del Hospital Roosevelt, en donde un médico nuestro siempre estará de turno.

Aunque la probabilidad de complicaciones graves que afecte a otros órganos es baja, debe acudir al médico o ir a la sala de emergencias, si experimenta dolor abdominal asociado a estreñimiento y vómitos, sangrado anormal, dolor en el pecho, dolor de cabeza severo, dificultad para hablar o debilidad en un lado del cuerpo es importante de igual forma que notifique a su oftalmólogo de estos problemas.

Consentimiento par Inyección Intravítrea

Yo, _____

Con identificación número_____, he leído o se me ha leído la información previamente descrita y entiendo los riesgos y beneficios del procedimiento y del medicamento a aplicar, y estoy de acuerdo que se me aplique la inyección intravítrea de _____. Entiendo además que puedo requerir inyecciones repetidas, y doy consentimiento al curso de inyecciones continuas. Puedo decidir abandonar el tratamiento y retirar este consentimiento en cualquier momento.

Firma del paciente:_____ Fecha:_____

Firma del testigo:_____ Fecha:_____

Unidad Nacional de Oftalmología

PROTOCOLOS DE ACCIÓN DE ATENCIÓN EN EMERGENCIA COVID-19 EN EL HOSPITAL ROOSEVELT

Actualizado Abril 2022

Unidad Nacional de Oftalmología

PROTOCOLOS DE ACCION ATENCION EN EMERGENCIA COVID 19

EN EL HOSPITAL ROOSEVELT

Se presentan las siguientes sugerencias a nuestros médicos de la Unidad Nacional de Oftalmología en atención de pacientes en laemergencia del Hospital Roosevelt.

1. Se debe desinfectar por parte del médico con cloro la clínica de urgencias, todo el equipo de atención al paciente como sillas, lámpara de hendidura o instrumentos que hayan tenido contacto con paciente, se le entregara insumos para realizarlo.

2. Debe limpiar sus instrumentos de trabajo con alcohol después de cada paciente, lentes ópticos, lentes protectores, lapicero.

3. Se debe tomar temperatura de no contacto a todo paciente al ingreso de la clínica, preguntar por síntomas respiratorios y febriles y proporcionar alcohol el gel para el paciente.

4. Lavarse manos adecuadamente previo y posterior a examinar cada paciente.

5. Debe usar uniforme de protección en cada turno con su EPP (Scrubb , lentes de protección, mascarilla N 95 ,zapatos de trabajo, desinfectantes personales).

Unidad Nacional de Oftalmología

6. Nunca se presenta sin su material de protección dentro del Hospital.

7. Crear una zona especial antes de entrar al cuarto de descanso con un dispositivo donde puedan dejar aislado material con el que se expuso en el hospital.

8. Deben atender solo la real emergencia oftalmológica.

9. Se debe clorar diariamente el espacio de descanso delos residentes.

10. Al día siguiente deben llevar por separado el uniforme usado para no contaminar su vivienda y familiares.

11. Manejo de sala de operaciones a todos los pacientes como casos sospechosos de COVID 19, activar protocolo de sala. Manejo e instrucciones por Anestesia.

12. Informar cualquier anomalía presentada durante el turnoa la Dra. Batres, jefa del servicio de Oftalmología del Hospital.

Atte. COMITÉ DE PREVENCION DE ENFERMEDADES RELACIONADASCON LA ATENCION DE SALUD DE LA UNIDAD NACIONAL DE OFTALMOLOGIA.

Unidad Nacional de Oftalmología

PROTOCOLOS DE ACCIÓN EN CASO DE ENFERMEDADES RESPIRATORIAS EN LA UNIDAD NACIONAL DE OFTALMOLOGÍA EN PANDEMIA COVID-19

Actualizado Abril 2022

Unidad Nacional de Oftalmología

Si el trabajador presenta síntomas respiratorios como Fiebre, Malestar, tos seca o productiva, dolor de garganta, anosmia opérdida del olfato, perdida del gusto o hipogeusia , o contacto con positivo para COVID, informa a recursos humanos y se puede realizar un Hisopado PCR idealmente, en el Hospital Roosevelt o por lo privado.

1. Reportar a su jefe inmediato.

2. Al tener resultado se procede, si es positivo, se incapacita en casa por un lapso de 5 días, se monitoriza su estado de salud por recursos humanos, si al sexto día esta asintomático puede regresar a labores, si no es así, se le da hasta 10 días, según normas de la CDC. En caso de necesitar servicios médicos asistir al IGSS.

3. Si es negativo reincorporarse a labores.

Unidad Nacional de Oftalmología

PROTOCOLOS DE ATENCIÓN CONSULTA EMERGENCIAS EN LA UNIDAD NACIONAL DE OFTALMOLOGÍA EN PANDEMIA COVID-19

Actualizado Abril 2022

Unidad Nacional de Oftalmología

GENERALIDADES

El siguiente protocolo, está basado en la Pandemia del COVID 19, enfermedadque ha afectado a nivel mundial la población, las medidas sugeridas puedencambiar según se tenga más información sobre la enfermedad.

Hemos tratado de establecerlo como mecanismo de protección para nuestro equipo Médico y colaborador esencial en la Unidad Nacional de Oftalmología,teniendo en cuenta que las necesidades visuales que afectan nuestros pacientes son prioritarias.

Nuestros pacientes son de escasos recursos y el acceso a la salud visual eslimitado, por lo que es nuestra responsabilidad ética y moral brindar una atención en el lapso de lo realmente prioritario.

En este documento explicamos las medidas a tomar en consideración en laatención a pacientes COVID 19 en clínicas, procedimientos especiales y atención de Cirugías.

Dentro de la capacitación sobre esta enfermedad se realizó una capacitaciónen línea sobre COVID 19 bajo la dirección de la Asociación de Infectologia de Guatemala, a la cual todo nuestro equipo médico se le extendió la invitación.

Contamos con Protocolo de Sala de Operaciones en Pandemia COVID 19, realizado por nuestro equipo de Anestesiólogas y aprobado por nuestro comité, quienes dirigen la movilidad y atención a pacientes en salas de emergencia oftalmológica.

Contamos con protocolo de acción a nuestros colaboradores en caso depresentar síntomas relacionados con la Pandemia.

Contamos con protocolo de colocación de Antiangiogenicos, realizado por laclínica de Retina en Pandemia COVID 19.

Unidad Nacional de Oftalmología

DEFINICIONES

(Información tomada del protocolo del Hospital Roosevelt)

1. Paciente No COVID 19: paciente sin historial epidemiológico y-o sintomático respiratorio.

2. Paciente sospechoso COVID 19:

a. Estable: todo paciente consciente, orientado en tiempo, espacio y persona que padece una patología de urgencia, que no compromete lavida (estable respiratorio que no requiere soporte de oxigeno), con historial epidemiológico y-o sintomático respiratorio en desarrollo o en los últimos 14 días.

b. Inestable: todo paciente inconsciente (inestable respiratorio que requiere soporte mecánico ventilatorio) que padece patología de urgencia, a quien se puede determinar la existencia o no del historial epidemiológico y-o sintomático respiratorio reciente.

3. Paciente diagnosticado con COVID 19: paciente con diagnóstico deCOVID 19 por hisopado nasal.

4. EPP: Equipo de Protección Personal.

Unidad Nacional de Oftalmologia

RECOMENDACIONES DE PACIENTES AL INGRESO A LA UNO

1. Previo al ingreso de los pacientes en la entrada personal de admisión engarita con equipo EPP.

2. En caso de sospecha COVID 19 se le informa al paciente se realice el Hisopado donde él lo prefiera, y si es una emergencia se evalúa en clínica de Neuroftalmologia.

3. Se aplica alcohol en gel al ingreso en las manos del paciente y debepercatarse de uso mascarilla obligatoria.

4. Se debe tomar temperatura de no contacto, febril mayor a 37.5.

5. Pasa al área de atención al cliente, donde se orienta que espacio debedirigirse.

6. Hay marcadores en asfalto y piso para que se guarde la debida distanciasocial, al igual que las sillas presentan marcadores autorizados para sentarse.

7. Las áreas de espera se establecen en el área de piedrín con el espacio social aceptado de metro y medio entre pacientes, área ventilada y lospasillos detrás de clínicas.

8. Las entradas a las clínicas serán monitorizadas por personal de admisión y Medico.

9. Prohibido la estancia de pacientes en pasillos internos de la Unidad.

10. Los pacientes en silla de ruedas o con limitaciones accederán únicamente por la Rampa a las clínicas.

11. Medico en atención con EPP (Scrubs, gafasprotección, mascarilla N95).

12. Los pacientes con sospecha de COVID 19 atendidos en la emergencia del hospital, debe realizarse hisopado y con resultado negativo accede a nuestras consultas, en caso de una emergencia ocular, se atenderá en clínica de Neuroftalmologia o del hospital con EPP para el médico, se resuelve la emergencia.

13. En caso de tener que intervenir Quirúrgicamente a un paciente con sospecha o Diagnostico COVID 19 en la UNO, debido a que sea una indicación estricta Quirúrgica que no pueda esperar 10 días, se activa protocolo de salade operaciones Unidad Nacional de Oftalmología, a cargo de Anestesia,desde su ingreso hasta su salida, y medidas de desinfección en sala de Operaciones.





Unidad Nacional de Oftalmología

EQUIPO DE PROTECCION PERSONAL, UNIDAD NACIONAL DE OFTALMOLOGIA EN PACIENTES NO COVID 19

(referencia protocolo Quirúrgico HospitalRoosevelt).

1. Pijama (Scrubb) de tela, o pantalón y camisa cómoda, con bata.

2. Mascarilla N95 o KN 95.

3. Gafas de protección.

4. Zapatos Crocs o de su elección exclusivos para el trabajo.

5. Desinfección de su EPP, con agua y jabón o con solución de Alcohol o desinfectante después de cada día de consulta.

Unidad Nacional de Oftalmologia

MANEJO EN CLINICAS UNIDAD NACIONAL DE OFTALMOLOGIA

1. Se debe desinfectar por parte del personal de intendencia a diario con desinfectante los espacios de las clínicas, así como todo el equipo deatención al paciente como sillas, camillas, escritorios.

2. La lámpara de hendidura o instrumentos que hayan tenido contactocon paciente, se deben desinfectar por el médico después de uso concada paciente.

3. Debe limpiar sus instrumentos de trabajo con alcohol o desinfectantedespués de cada paciente.

4. Debe usar EPP.

5. La mascarilla N95 o KN 95 está autorizada para la consulta externa.

6. Nunca se presenta sin su material de protección dentro de la UNO.

7. Se debe realizar limpieza terminal después de la jornada laboral enclínicas.