Unidad Nacional de Oftalmología

MEMORIA
DE LABORES

CONVENIO
01-2022

Tabla de contenido

INTRODUCCIÓN 1

HISTORIA CLINICA DE TRAUMA 3

MISIÓN 5

VISIÓN 5

OBJETIVOS GENERALES 6

OBJETIVOS ESPECIFICOS 6

CARTERA DE SERVICIOS DE SALUD ESPECIALIZADOS 7

DETALLES DE SERVICIOS A CUBRIR CON FONDOS DEL ESTADO 8

a) Emergencias de origen traumático oftalmológico y Consulta post registro por emergencia de origen traumático. 8

b) Cirugías oculares traumáticas 9

c) Evaluación intrahospitalaria 11

d) Aplicación de laser a recién nacidos prematuros y otras emergencias pediátricas. 12

PLAN DE SUPERVISIÓN, ... 13

MONITOREO Y EVALUACIÓN 13

RESULTADOS DE LAS REUNIONES DEL COMITE 15

VISITAS RUTINARIAS COMISIÓN TECNICA 17

DE EVALUACION DEL MSPAS 17

DATOS ESTADISTICOS 18

Cuadro 1. Población beneficiada por cuatrimestre vs proyectado año 2022 18

Cuadro 2. Datos mensuales pacientes del inciso A Emergencias de origen traumático Oftalmológicorealizadas durante el 2022. 19

Fuente: Elaboración propia en base a fichas y registros de pacientes atendidos 19

Cuadro 3. Datos mensuales pacientes del inciso B Cirugías oculares traumáticas oftalmológico durante el 2021. 19

Fuente: Elaboración propia en base a fichas y registros de pacientes atendidos 19

Cuadro 4. Inciso B Tipo de cirugías oculares traumáticas oftalmológico durante el 2021 20

Cuadro 5. Datos mensuales pacientes del inciso C Re consulta por emergencia de origen traumático oftalmológico durante el 2022. 31

Fuente: Elaboración propia en base a fichas y registros de pacientes atendidos. 31

Cuadro 6. Datos mensuales pacientes del inciso D Evaluación Hospitalaria de origen traumático oftalmológico durante el 2022. 31

Fuente: Elaboración propia en base a fichas y registros de pacientes atendidos. 31

Cuadro 7. Datos mensuales pacientes del inciso E Aplicación laser a recién nacidos prematuros y otras emergencias pediátricas tales como cataratas, glaucoma congénita y estrabismo durante el 2022. 31

Cuadro 8. Origen y porcentajes de pacientes que acuden a la Unidad Nacional de Oftalmología que son atendidos con fondos del estado 32

RESUMEN EJECUCION FINANCIERA 33

AUMENTO DE EMERGENCIAS DURANTE EL PERIODO 2022 34

ALGUNOS CASOS DE TRAUMA OCULAR..... 39

ANEXO 51

PROTOCOLO DE MANEJO MÉDICO QUIRÚRGICO CLINICA DE TRAUMA OCULAR53

Protocolo para atención de paciente privados de liberta 81

Consentimiento Trauma Ocular..... 87

Contratransferencia médica..... 89

INTRODUCCIÓN

Durante el año 2022, la Unidad Nacional de Oftalmología (UNO) en conjunto con el Ministerio de Salud Pública y Asistencia Social suscribieron Convenio (01-2022) en el cual el la Unidad Nacional de Oftalmología se comprometía a atender de forma gratuita todos los pacientes de acuerdo a la proyección de metas, objetivos e indicadores consignados en el "Plan de Trabajo", el cual incluye 5 puntos:

a. Emergencias de origen traumático oftalmológico.
b. Cirugías oculares traumáticas.
c. Consulta post registro por emergencia de origen traumático.
d. Evaluación intrahospitalaria.
e. Aplicación de laser a recién nacidos prematuros y otras emergencias pediátricas.

Por cada caso la UNO se comprometió a utilizar la tecnología y ciencia a su alcance, como las instalaciones, servicios administrativos y de diagnóstico, uso de instrumental y equipo especializado, contratación de personal médico, paramédico y administrativo, así como la capacitación al personal.

HISTORIA CLINICA DE TRAUMA

La Clínica de Trauma Ocular fue iniciada por el Dr. Arturo Quevedo , quien debido a la grancantidad de pacientes con Trauma Ocular atendidos en nuestras instalaciones instó al Jefe de Residentes del año 2004 a hacerse cargo de dichos casos, para que estos fueran presentados a él para su manejo, sin embargo en ese entonces no se contaba con una estructura propiamente dicha se veían casos de emergencias indistintamente en todas las clínicas y no se contaba con un espacio físico propio de Trauma Ocular, sin embargo fue asícomo se inició el camino.Durante el año 2005 y 2006 los pacientes con trauma ocular eran manejados por el grupo de turnos y referidos a cada clínica según especialidad y los menores de edad eran manejados en la clínica de Oftalmopediatría.

Fue en Diciembre 2006 cuando se hizo el planteamiento para la formación de una clínica deTrauma Ocular con un espacio físico definido y la clínica inicia sus actividades en enero 2007a cargo de la Dra. Luz Marina Galindo Rodas, Oftalmóloga quien realizó un fellowship en la clínica de Segmento Anterior en el año 2004, fue jefe de la clínica de Segmento anterior 2005-2006, la Dra. Luz Marina Galindo Rodas inicia la atención de pacientes exclusivamentede Trauma Ocular teniendo a su cargo a residentes de primero, segundo y tercer año. En el año 2008 contamos con la rotación del jefe de residentes lo cual nos permitió agilizar en todo momento la atención clínica y quirúrgica. Inicialmente la atención fue enfocada a adultos sin embargo en marzo del 2008 se planteó la atención en la clínica de trauma ocular a todos los pacientes niños y adultos razón por la cual desde entonces brindamos atención de emergencia a TODOS LOS PACIENTES QUE CONSULTEN POR TRAUMA.

En diciembre 2008 ante la necesidad de una mejor cobertura en la atención del volumen de pacientes se plantea la necesidad de incrementar el staff de Trauma Ocular y debido a un alto porcentaje de lesiones en segmento anterior se incorpora a la Clínica de trauma ocular como jefe de clínica a la Dra. Wendy Reyes quien realizo en 2008 fellowship en segmento anterior. Por lo que se inicia la integración de la clínica al comité de docencia. Iniciando la realización del programa clínico de la clínica de trauma ocular y el programa quirúrgico de los residentes, así como la formación del reglamento de la clínica y la modificación del reglamento de los turnos. En junio 2011 se inaugura la clínica de trauma ocular ubicada en la emergencia del hospitalRoosevelt ofreciendo una atención gratuita a los pacientes con trauma ocular debido a la firma de un convenio entre la UNO y el ministerio de salud. Dicha clínica cuenta con un equipamiento completo para evaluación de pacientes y material y equipo para realizar procedimientos quirúrgicos menores.

MISIÓN

El área de Trauma Ocular pretende buscar, descubrir, comunicar y conservar los conocimientos básicos y suficientes que permitan una aproximación quirúrgica en el acto médico, con fundamento en una concepción ética del hombre, su salud y su entorno próximo y global, proyectándose al progreso de la sociedad.

Al hacer reconocimiento incondicionado de la vida humana, de la persona y de la familia enla sociedad, comprende que tener acceso violento a la corporalidad, como instrumento de restauración, preservación y mantenimiento de la salud, implica el desarrollo de unas habilidades y unos criterios éticos, científicos, actualizados, estandarizados, serios y siempre acordes a la mejor opción, en donde, a la luz del pensamiento ético, prevalecen los intereses de cada individuo afectado, entendiéndose al médico como un actor al servicio dela integralidad humana.

La clínica de Trauma se caracteriza por manejar pacientes oftalmológicos en área médica yquirúrgica compleja, tanto a nivel ocular como sistémico, representando estos pacientes retos clínicos que van desde preservación de la integridad del globo ocular hasta mejoría dela agudeza visual.

Los pacientes con trauma ocular, en su mayoría presentan afección tanto del segmento anterior como del segmento posterior, por lo que su manejo especializado y rápido determina en gran parte el pronóstico visual final. Son pacientes por estadística en su mayoría jóvenes y económicamente activos, lo que enfatiza la importancia de ofrecer el mejor tratamiento posible.

VISIÓN

Ser la clínica de Trauma ocular referente en el continente americano, constantemente actualizada y a la vanguardia con manejo integral junto a todas las especialidades de la Unidad Nacional de Oftalmología. La clínica cuenta con la más alta tecnología para diagnóstico médico y documentación de los casos de todos los pacientes que visitan la clínica. La atención se realiza a través de médicos residentes y especialistas con enfoque y calidez humana considerando los aspectos emocionales y sociales del paciente para otorgar la mejor atención. Creemos que la clínica es capaz de generar investigación para detectar problemas que nos afectan como sociedad y generan a pacientes víctimas de trauma ocular lo cual tiene un alto costo para el país y vida misma de los pacientes.

OBJETIVOS GENERALES

Capacidad de una atención integral oftalmológica con énfasis en Trauma Ocular, ofreciendouna alta calidad y eficiencia en cada una de sus áreas.

OBJETIVOS ESPECIFICOS

- ✓ Mantener un equipo de trabajo disciplinado, unido, honesto y eficiente en la clínicade Trauma Ocular.

- ✓ Estimular al médico Residente en formación a poner en práctica su criterio clínico, así como su capacidad quirúrgica en las diferentes áreas de la clínica de Trauma Ocular.

- ✓ Formar y entrenar al médico Residente en técnicas quirúrgicas de vanguardia que ofrezcan resultados visuales ópticos, siempre y cuando se cuente en la clínica con elequipo e insumos necesarios otorgados por la Unidad Nacional de Oftalmología y las autoridades médico-administrativas encargadas.

- ✓ Diagnosticar el estado de salud o enfermedad del individuo de manera acertada y oportuna con la utilización de los recursos diagnósticos adecuados.

- ✓ Determinar, indicar y aplicar, el manejo terapéutico al individuo, de manera precisa, oportuna, coherente, pertinente y con la utilización de las herramientas terapéuticas científicamente reconocidas y vigentes.

- ✓ Determinar la necesidad y el tipo de rehabilitación más favorable para el individuo, en procura de la reincorporación del sujeto a sus actividades y la reducción de las secuelas

CARTERA DE SERVICIOS DE SALUD ESPECIALIZADOS

En la Unidad Nacional de Oftalmología de Guatemala se tiene como objetivo principal, poseer la capacidad de una atención integral oftalmológica en todas sus ramas. Anualmente se firma Convenio con el Ministerio de Salud Pública y Asistencia Social para prestar los servicios de emergencia ocular de forma gratuita, ofreciendo una alta calidad y eficiencia en cada una de sus áreas.

El área de trauma ocular pretende buscar, descubrir, comunicar y conservar los conocimientos básicos y suficientes que permitan una aproximación quirúrgica en el acto médico, con fundamento en una concepción ética del hombre, su salud y su entorno próximo y global, proyectándose al progreso de la sociedad.

Al hacer reconocimiento incondicionado de la vida humana, de la persona y de la familia en la sociedad, comprende que tener acceso violento a la corporalidad, como instrumento de restauración, preservación y mantenimiento de la salud, implica el desarrollo de unas habilidades y unos criterios éticos, científicos, actualizados, estandarizados, serios y siempre acordes a la mejor opción, en donde, a la luz del pensamiento ético, prevalecen los intereses de cada individuo afectado, entendiéndose al médico como un actor al servicio de la integralidad humana.

La clínica de Trauma se caracteriza por manejar pacientes oftalmológicos en área médica y quirúrgica compleja, tanto a nivel ocular como sistémico, representando estos pacientes retos clínicos que van desde preservación de la integridad del globo ocular hasta mejoría de la agudeza visual.

Los pacientes con trauma ocular, en su mayoría presentan afección tanto del segmento anterior como del segmento posterior, por lo que su manejo especializado y rápido determina en gran parte el pronóstico visual final. Son pacientes por estadística en su mayoría jóvenes y económicamente activos, lo que enfatiza la importancia de ofrecer el mejor tratamiento posible.

DETALLES DE SERVICIOS A CUBRIR CON FONDOS DEL ESTADO

a) Emergencias de origen traumático oftalmológico y Consulta post registro por emergencia de origen traumático.

La consulta externa inicia su atención a pacientes a las 7:00 horas de lunes a viernes, cada Residente tiene un día específico asignado y responsable de la consulta externa, de no haber cirugías, el residente a cargo de procedimientos quirúrgicos ayudara en la consulta externa y procedimientos especiales según el caso. El residente asignado a consulta externa de mayor jerarquía será el responsable de clasificar en ausencia del jefe de la Clínica a los pacientes que consulten por emergencia en general, ubicándolos en las clínicas donde mejor convenga para el beneficio del paciente.

Serán vistos pacientes que consulten por Trauma Ocular específicamente, los cuales serán previamente documentados por Admisión de la Unidad Nacional de Oftalmología, incluyendo emergencias de trauma ocular.

Las reconsultas de la clínica de trauma ocular deberán ser anotadas en las respectivas agendas de cada residente para tener un mejor control y seguimiento de los pacientes a fin de personalizar la consulta externa. Por lo que al solicitar la reconsulta a admisión deberá ir colocado el día de la re- consulta, hora de la cita y residente responsable de la consulta. Los pacientes vistos en turno y referidos a la clínica de Trauma Ocular deberán ser documentados y previamente será entregado al archivo de la Clínica la hoja de Evaluación Oftalmológica, la cual deberá estar firmada y sellada por el médico responsable. En dado caso se haya realizado algún estudio adicional como rayos X, anotar en dicha hoja el número de radiografía.

Todo ingreso antes de las 16:00 horas se atenderán en la 8va. Calle 5-64 zona 11 Colonia el Progreso con diagnóstico de trauma ocular será responsabilidad de la clínica de Trauma Ocular. Y en horas no hábiles se atenderán en emergencias del Hospital Roosevelt.

Bajo ninguna razón, se le negará la atención a ningún paciente de la clínica que sea post operado, acuda por emergencia o provenga de muy lejos sin importar la hora de consulta. Los casos que no apliquen serán consultados al Jefe de Clínica.

La consulta externa termina hasta que el último paciente sea evaluado, el residente de mayor jerarquía será el último en retirarse para orientar y resolver dudas de los de menor jerarquía.
El personal de admisión acatará cambios e indicaciones únicamente del jefe de la Clínica. Todo permiso será solicitado personalmente al jefe de la Clínica.

Las interconsultas de pacientes de la emergencia del Hospital Roosevelt serán responsabilidad del residente de primer año de turno, supervisado en todo momento por el residente de mayor jerarquía encargado de la consulta externa ese día y por el Jefe de Clínica.

Los pacientes que ingresen por la emergencia del Hospital Roosevelt, pero sean ambulatorios serán referidos a la Clínica de Trauma Ocular y documentados para ser evaluados en dicha clínica. Los pacientes que por alguna razón necesiten estudios o que no estén descargados por los servicios inter-consultantes serán vistos en su momento oportuno para no dejar sola la clínica de consulta externa.

b) Cirugías oculares traumáticas

Los métodos de diagnóstico y tratamiento que complementan el manejo eficiente y preciso del paciente de la Clínica de Trauma Ocular serán realizados por el residente de segundo y tercer año que roten por la clínica supervisados en todo momento por el Jefe de Clínica.

Todo procedimiento realizado por residente deberá ser registrado con fines estadísticos y deberá ser firmado y sellado.

Los residentes que realicen procedimientos especiales deben tener un amplio conocimiento de estos y en caso de complicaciones o dudas tener la asesoría del Jefe de Clínica.

Todo paciente referido de otra institución o clínica para realizarle procedimientos de láserdeberá ser evaluado en conjunto con el Jefe de Clínica para su autorización.

Toda intervención quirúrgica por trauma ocular será realizada por el Residente de la Clínicade Trauma Ocular asignado para ese día, sin importar la hora de consulta o ingreso del paciente a tratar, teniendo la asistencia del Jefe de Clínica o de otro residente de trauma oturno según la hora.

En la sala de operaciones del 4to. Nivel o de pediatría serán realizados los procedimientos que por razones administrativas no pueden realizarse en la sala de operaciones de la Unidad Nacional de Oftalmología, o todos aquellos procedimientos realizados simultáneamente con otros departamentos del Hospital Roosevelt. Dichos procedimientos deberán ser registrados con fines estadísticos en el libro de cirugías del cuarto piso o pediatría y ademásen el libro de la clínica de trauma ocular sin excepción.

La Clínica de Trauma Ocular realiza procedimientos quirúrgicos diversos que demandan delcirujano una alta destreza y capacidad quirúrgica.

El médico residente tendrá asignado un día específico para realizar las cirugías de Trauma Ocular, dominando a detalle la teoría de cada una de las técnicas quirúrgicas del área, así como poseer criterio clínico preciso para la toma de decisiones para el buen manejo de cadacaso.

Todas las cirugías serán supervisadas Según complejidad, dificultad e indicación por el jefede la Clínica o residentes en proceso de formación.

La Jefatura de la Clínica, no arriesgara en ningún momento el bienestar de los pacientes quirúrgicos, por lo que los residentes que ejerzan como cirujanos deberán demostrar sus conocimientos y habilidades a un muy alto nivel que garantice la seguridad y éxito del procedimiento quirúrgico.

Todo paciente debe de ser programado para cirugía debe ser conocido y avalado por el Jefede Clínica, debe cumplir con el protocolo preoperatorio y consentimiento informado.

Los procedimientos quirúrgicos por trauma ocular serán ubicados cualquier día de la semana, según disponibilidad de quirófano y anestesista. El trámite respectivo dependerá directamente del residente encargado de cirugía según el día asignado.

Todo paciente con papelería incompleta o que no sea conocido por el Jefe de Clínica, será cancelado del programa y el cirujano responsable amonestado. Toda anomalía o complicación deberá ser reportada de inmediato al Jefe de Clínica.

Las cirugías durante los turnos deberán ser realizadas por el residente según destreza basándose en el reglamento de trauma ocular, todo procedimiento tendrá que ser realizado bajo supervisión estrictamente durante todo el año no arriesgando al paciente en ningún momento y evitando así reintervenciones innecesarias.

Los médicos cirujanos no podrán abandonar Sala de Operaciones hasta haber asegurado elbienestar y egreso satisfactorio de su paciente al área de recuperación.
Todo procedimiento contaminado será realizado en sala de operaciones octava, será incluido en programa y de ser posible efectuado en forma simultánea al resto de procedimientos.

c) Evaluación intrahospitalaria

La Unidad Nacional de Oftalmología se caracteriza por manejar pacientes referidos de otros hospitales regionales referidos que presentan patologías serias y de manejo complejo tanto a nivel ocular como sistémico. Cualquier paciente remitido a la Unidad con referenciade

Hospital Nacional y que tenga una emergencia de origen traumático, emergencia pediátrica o retinopatía del prematuro, será atendido en la clínica de subespecialidad oftalmológica que le corresponda.

El área física se encuentra en el tercer piso del Hospital Roosevelt, adyacente a las salas deCirugía y Ortopedia de Adultos.

El área de encamamientos se extiende a los demás servicios de adultos y niños del Hospital Roosevelt, en el caso de ínter consultas por trauma ocular en las que existen complicacionessistémicas serias que acompañan al paciente enfermo.

La visita a este servicio es diaria y obligatoria para todos los residentes durante el tiempo que dure su rotación. El médico está encargado de pasar consulta en cada subespecialidad que sea solicitado, debe llevar insumos, equipo y medicamentos específicos de oftalmologíapara poder prestar el servicio adecuadamente.

El seguimiento por la consulta externa estará a cargo de las clínicas que hayan intervenido quirúrgicamente al paciente.

d) Aplicación de laser a recién nacidos prematuros y otras emergencias pediátricas

El desarrollo vis
ual comienza las primeras semanas de vida y es esencial la adecuada estimulación de manera oportuna y rápida para que pueda rehabilitarse la visión por lo que se considera prioridad y emergencias oftalmológicas el tratamiento de cataratas pediátricas, glaucomas, leucocorias secundario a anomalías en retina, córnea, que amenazala visión.

El nacimiento prematuro es la causa principal de muertes en recién nacidos y actualmente la segunda causa de muerte en niños menores de 5 años. Cada año 15 millones de bebé nacen antes de tiempo, es decir, 1 de cada 10 bebés a nivel mundial y más de 1 millón muere debido a complicaciones del nacimiento prematuro. Muchos de los sobrevivientes enfrentan una vida de discapacidad, incluyendo problemas de aprendizaje, visuales y auditivos y existe una tasa entre el 5-18% de nacimientos prematuros en los 184 países delmundo.

La retinopatía del prematuro es una enfermedad vaso proliferativa que afecta a los recién nacidos prematuros y se produce en el momento del desarrollo y maduración vascular. Es la causa más frecuente de ceguera infantil en países desarrollados y la responsable de la epidemia en curso de ceguera infantil prevenible en países en desarrollo.

La Unidad Nacional de Oftalmología está comprometida con el país a trabajar en la prevención de la ceguera infantil, reforzando el Proyecto de Tamizaje de ROP, en cuanto a la evaluación y tratamiento oportuno ampliando su cobertura a otros centros hospitalarios.

PLAN DE SUPERVISIÓN, MONITOREO Y EVALUACIÓN

La Unidad nacional de Oftalmología cuenta con controles internos bien establecidos de ejecución tanto física como financiera.

El control financiero se lleva a través de un ERP robusto y confiable, SAP Business One el cual nos permite supervisar, monitorear y evaluar la ejecución diaria presupuestada.

Anualmente se realiza un POA alineado con la realidad por lo tanto en relación al monitoreo y al alcance de las metas técnicas establecidas, se cuenta con un sistema CRM hecho a medida. Este sistema nos permite llevar un control de todo paciente ingresado a la Unidad. Se recoge una ficha completa de datos del paciente y los diagnósticos y todos los tratamientos a los cuales se someten y se guarda papeleta con firma haciendo constar que se le han prestado los servicios de forma gratuita con fondos del Ministerio de Salud Pública y Asistencia Social. Esta estadística sirve además como referencia Nacional ya que el informe mensual es enviado al INE, como referencia para poder contactar a pacientes y llevar todos los datos solicitados.

Se tiene 2 auditorías anuales:

1. Realizada por la auditoría interna del Ministerio de Salud pública y Asistencia social
2. Realizada por la Contraloría General de Cuentas (ente fiscalizador de la Unidad)

Estas 2 auditorías nos permiten establecer parámetros de medición y evaluación continua ya que siempre se trabaja y se esmera en dar seguimiento y cumplimiento a recomendaciones.

Todos les meses se realiza una reunión a nivel de Consejo de Administración, ente encargado de supervisar y tomar decisiones, sobre el uso de fondos en donde se discute el alcance de las metas físicas y financieras tanto en operativa de fondos del estado como en operativa de fondos propios esto en conjunto nos permite tener una supervisión continua.

Anualmente la comisión técnica de evaluación del MSPAS realiza visitas corroborando las metas, el alcance de las mismas y verifica la información por lo tanto realiza una evaluación continua de la ejecución y el servicio prestado a pacientes.
Como plan específico se considera los siguientes puntos:

1. El último día de cada mes se hace una presentación de cada caso quirúrgico y el proceso de atención, detección y seguimiento de cada uno de los pacientes atendidos bajo convenio del MSPAS.

2. Se creará un equipo de trabajo integral compuesto por un miembro del equipo de estadística, un miembro del equipo de ejecución financiera, un miembro de junta directiva y la clínica de atención de trauma y de oftalmopediatría

3. . Este equipo realizará una reunión trimestral en donde se presentará el informe de avance físico y financiero, se hará un muestreo de expedientes y se añadirá la presentación de casos quirúrgicos realizados en esos tres meses. La reunión permitirá discutir:

    a. Si se están alcanzando metas
    b. Si se está cumpliendo con las solicitudes en cada expediente de paciente
    c. Si la resolución de los casos quirúrgicos se está dando a través del protocolo médico realizado

4. En cada reunión se irá tomando decisiones para mejoras y el logro de metas propuestas por la Unidad Nacional de Oftalmología en el Plan Operativo Anual 2022.

El comité de Plan de Supervisión, monitoreo y Evaluación está integrado por los siguientes integrantes:

Directora Medica	Dra. Yamile Gil
Gerente Administrativo - Financiero	Licenciada María Liliana Ruiz
Jefe de Clínica de Trauma	José Santos Romero Estrada
Jefe de Residentes	Dra. Edita Calderón Portillo
Coordinadora de Consulta Externa	Lilian Lucia Santos Carrillo
Área de Contabilidad	Bianca Clara Rocio Morataya Perez
Asistentes	
Representante de Consejo Administrativo	Dr. Edwin Rolando Estrada Alvizures
Residente III, Residente II, Residente I	Realizan rotaciones por mes
Secretaria	Liliana Eugenia Pineda de León

RESULTADOS DE LAS REUNIONES DEL COMITE

Como comité del Plan de Supervisión, Monitoreo y Evaluación, estamos conscientes del trabajo, constancia y responsabilidad que tenemos por lo cual durante el año 2022 realizamos diez reuniones, siguiendo las bases con el Plan de Trabajo Anual (POA) 2022.

Durante estas reuniones en las cuales el tema es la presentación de la atención integral a paciente para la rehabilitación ocular. Nos enfocamos en el control y seguimiento de los indicadores y metas, se muestran estadísticas del total de pacientes vistos tanto en la Clínica de Trauma Ocular como en la que está ubicada dentro de la emergencia del Hospital Roosevelt. De dichos controles se establecen metas para mejorar a corto plazo como por ejemplo:

- ✓ Promoción efectiva de los servicios de la clínica de trauma a instituciones de salud y hospitales.

- ✓ Incremento de pacientes de los primeros 5 meses en la clínica de trauma dado a la promoción de la misma.

- ✓ Las metas Físicas y financieras de mayo a octubre del 2022 a comparación del 2021 se están **sobrepasando los límites de fondos del estado.** Dado al aumento de emergencias a nivel nacional.

- ✓ Pacientes de la clínica de trauma se cubrirán con fondos propios. Debido a que el aporte del Ministerio de Salud Pública y Asistencia Social, no han sido los suficientes para cubrir dicho servicios. El aumento de emergencias oftálmicas, cirugías, procedimientos especiales y adicionalmente el impacto del alza de los precios en insumos médicos, materiales y quirúrgicos da como resultados que los fondos del Ministerio de Salud asignados para la Clínica de Trauma ocular fueran sobrepasados en los costos de algunos renglones desde el mes de mayo.

- ✓ Se asistió al Congreso de la República de Guatemala en el mes de septiembre a solicitar más fondos para ampliar número de servicios y guatemaltecos beneficiados SIN EMBARGO DICHOS FONDOS NO SE OTORGARON.

Plan de trabajo General / Cronograma de actividades

Desarrollado por Unidad Nacional de Oftalmología

Título de trabajo PLAN DE SUPERVISIÓN, MONITOREO Y EVALUACION

Atención Integral a Pacinetes para la Rehabilitación Ocular

Fecha de realización por CUATRIMESTRE: CUATRIMESTRE 1 (ENERO, FEBRERO, MARZO, ABRIL), CUATRIMESTRE 2 (MAYO, JUNIO, JULIO, AGOSTO), CUATRIMESTRE 2 (SEPTIEMBRE, OCTUBRE, NOVIEMBRE, DICIEMBRE); each month divided into S1, S2, S3, S4.

Resultados	Actividad
Supervisar casos quirúrgicos	Datos y expediente correctamente llenado
	Presentar resultado de interenciones quirúrgicas
	Seguimiento a casos quirúrgicos
Recopilación /Evaluación de datos estadísticos y metas	Documentar cada caso según inciso al que corresponda del servicio
	Evaluar resultados en clínica de emergencias
	Evaluar casos que requieren seguimiento y rehabilitación en otras clinicias
	Capacitar a personal médico
	Capacitar a personal de enfermería técnicos y administrativos
	Capacitar a personal técnicos y administrativos
Corrección en servicios	Contratación de personal
	Mejoras en procesos de admisión y documentación
	Mejoras en servicios específicos
Entrega de informes	Entrega de informes de avance físico y financiero / memoria de labores
	Entrega de indicadores

Fase de iniciación (1): ENERO 2022
Fase de implementación principal (2): ENERO-DICIEMBRE 2022
Fase final (3): DICIEMBRE 2022

VISITAS RUTINARIAS COMISIÓN TECNICA DE EVALUACION DEL MSPAS

Informe Técnico de visita a entidades que reciben aporte y /o administrar fondos del MSPAS fechas de visita 25,26,27 y 28 de abril, 2 y 3 de agosto , 17 y 18 de noviembre del 2022.

El objetivo general de esta comisión es evaluar la calidad y desempeño técnico, administrativo y financiero de las entidades de asistencia social que reciben aportes y o administran fondos públicos del Ministerio de Salud Pública y Asistencia Social.

Periodo evaluado de enero a octubre del 2022 se dieron las siguientes observaciones.

- ✓ Licencia Sanitaria Con fecha actualizada al 2025.
- ✓ Indicadores la Unidad ha cumplido con analizar y adjuntar y darle seguimiento programado.
- ✓ Plan de manejo de Desechos Sólidos Certificado de ECOTERMO en el servicio de recolección, trasporte, tratamiento y disposición de los desechos dio-infecciosos y desechos sólidos Hospitalarios que comprenden en desechos común, bioinfeccioso, punzo cortante y especial vigente hasta el 31 diciembre 2022.
- ✓ Protocolos de atención los protocolos actualizados en el área de pacientes de trauma ocular, oftalmopediatría, avastin y pacientes privado de libertad.
- ✓ Plan de seguimiento y evaluación de la entidad ha cumplido las metas correspondiente al 2022.
- ✓ Plan de Emergencia y/o contingencia actualizada en capacitaciones anuales por empresa privada obteniendo como resultado el 95% de respuesta real.
- ✓ Plan de atención, promoción y prevención de COVID todos los protocolos están actualizados.
- ✓ El 100% del personal cuenta con el esquema completo de vacunación COVID-19.
- ✓ Todos los expedientes del área de Recursos Humanos cuentan con la documentación completa.
- ✓ Continuar con la ejecución de las metas física y financiera de conformidad a lo establecido en el plan de trabajo 2022.
- ✓ Mantener el orden y archivo de los expedientes de pacientes, en cuanto a la nota de gratuidad deberán aplicarse los aspectos señalados.
- ✓ Adjuntar el cronograma de actividades al plan de respuesta a emergencias.
- ✓ Mejorar el almacenamiento e identificación de medicamentos adquiridos con fondos estatales.

DATOS ESTADISTICOS

A continuación, se detalla la población beneficiada por dicho convenio

Cuadro 1. Población beneficiada por cuatrimestre vs proyectado año 2022

Inciso	Meta	Servicio	PRIMER CUATRIMESTRE		SEGUNDO CUATRIMESTRE		TERCER CUATRIMESTRE		TOTAL ACUMULADO	
			Programado	Ejecutado	Programado	Ejecutado	Programado	Ejecutado	Programado	Ejecutado
a	1	Emergencias de origen traumático oftalmológico								
		Personas atendidas	1,100	1,291	1,100	1,336	1,100	1,048	3,300	3,675
b	2	Cirugías oculares traumáticas	-	-		-		-	-	-
		Personas atendidas	469	766	467	809	464	682	1,400	2,257
c	3	1ra. Consulta de seguimientoy/o rehabilitación por emergencia de origen traumático	-	-		-		-	-	-
		Personas atendidas	945	2,102	930	2,162	925	1,801	2,800	6,065
d	4	Consulta y/o Evaluación intrahospitalaria	-	-	-	-		-	-	-
		Personas atendidas	544	680	506	670	450	551	1,500	1,901
e	5	Aplicación laser a recien nacidos prematuros y otras emergencias pediátricas	-	-		-		-	-	-
		Personas atendidas	332	456	332	564	336	435	1,000	1,455
			3,390	5,295	3,335	5,541	3,275	4,517	10,000	15,353

Fuente: Elaboración propia en base a fichas y registros de pacientes atendidos

Cuadro 2. Datos mensuales pacientes del inciso A Emergencias de origen traumático Oftalmológicorealizadas durante el 2022.

META	SERVICIO	Ene	Feb	Mar	Abr	May	Jun	Jul	Ago	Sep	Oct	Nov	Dic	TOTAL ACUMULADO ANUAL
		EJE	EJE	EJE	EJE	EJE	EJE	EJE	EJE	EJE	EJE	EJE	EJE	EJE
1	Emergencias de origen traumático oftalmológico													
	Personas atendidas	357	307	332	295	305	303	380	348	231	283	264	270	3675

Fuente: Elaboración propia en base a fichas y registros de pacientes atendidos

Cuadro 3. Datos mensuales pacientes del inciso B Cirugías oculares traumáticas oftalmológico durante el 2021.

META	SERVICIO	Ene	Feb	Mar	Abr	May	Jun	Jul	Ago	Sep	Oct	Nov	Dic	TOTAL ACUMULADO ANUAL
		EJE	EJE	EJE	EJE	EJE	EJE	EJE	EJE	EJE	EJE	EJE	EJE	EJE
2	Cirugías oculares traumáticas													
	Personas atendidas	202	173	218	173	230	212	183	184	169	182	184	147	2257

Fuente: Elaboración propia en base a fichas y registros de pacientes atendidos

Cuadro 4. Inciso B Tipo de cirugías oculares traumáticas oftalmológico durante el 2021

tiquetas de fila	F	M
Aspiración De Cristalino,		1
Afg, Fotografía Color, Oct (Paquete Retina)	6	7
Afg, Fotografía Color, Oct (Paquete Retina),		1
Afg, Fotografía Color, Oct (Paquete Retina), Oct Glaucoma-Fibra Disco Mácula		1
Afg, Fotografía Color, Oct (Paquete Retina), Oct Glaucoma-Fibra Disco Mácula, Campos Visuales (Sita) (Umbral)		1
Angiofluoresceina (Agf), Oct Retina-Mácula Polo Posterior	1	
Aplicación Avastin	4	13
Aplicación Avastin, Catarata Con Faco		1
Aplicación Avastin, Colgajo Conjuntival		1
Aplicación Avastin, Retiro De Puntos En Pediatría	1	
Aplicación Toxina Botulinica		1
Aspiración De Cristalino	1	9
Aspiración De Cristalino, Lente Intraocular (Lio) Recolocación/Remoción		1
Aspiración De Cristalino, Lente Intraocular (Lio) Segunda Intención Pupiloplastía Membranectomía		3
Aspiración De Cristalino, Pupiloplastia/Liberacion De Sinequias		1
Aspiración De Cristalino, Pupiloplastia/Liberacion De Sinequias, Lente Intraocular (Lio) Segunda Intención Pupiloplastía Membranectomía		1
Aspiración De Cristalino, Reparacion De Herida Corneal	1	2
Aspiración De Cristalino, Reparacion De Herida Corneal, Reparacion De Herida Escleral		1
Aspiración De Cristalino, Reparacion De Herida Escleral		1
Aspiración De Cristalino, Vitrectomía	1	1
Aspiración De Cristalino, Vitrectomía Anterior	1	1
Aspiración De Cristalino,Vitrectomía Anterior		1
Biometría	17	110
Biometría, Iridotomía Periférica Iridoplastía		1
Biometría, Microscopia Especular	5	10
Biometría, Microscopia Especular, Oct Retina-Mácula Polo Posterior		2
Biometría, Microscopia Especular, Ultrasonografía A B		1
Biometría, Microscopia Especular,Ultrasonografía A B		1
Biometría, Oct Retina-Mácula Polo Posterior	1	7
Biometría, Oct Retina-Mácula Polo Posterior, Microscopia Especular, Iridotomía Periférica Iridoplastía	1	
Biometría, Oct Retina-Mácula Polo Posterior, Ultrasonografía A B		1
Biometría, Oct, Camara Anterior		2

Biometría, Retiro De Puntos En Pediatría, Evaluación Bajo Anestesia General		1
Biometría, Topografía Corneal (Topo, Paqui)		4
Biometría, Topografía Corneal (Topo, Paqui), Microscopia Especular		1
Biometría, Ultrasonografía A B		3
Biometría,Ubm,Ultrasonografía A B		1
Biopsia Conjuntival/Palpebral		2
Biopsia Orbitaria	1	2
Campos Visuales (Fdt),Fotografía A Color De Retina, Oct Glaucoma-Fibra Disco Mácula	1	
Campos Visuales (Neurológicos)	5	
Campos Visuales (Sita) (Umbral)	24	39
Campos Visuales (Sita) (Umbral), Biometría, Oct Glaucoma-Fibra Disco Mácula		1
Campos Visuales (Sita) (Umbral), Oct Glaucoma-Fibra Disco Mácula		5
Campos Visuales (Sita) (Umbral), Oct Glaucoma-Fibra Disco Mácula, Campos Visuales (Fdt)	1	1
Campos Visuales (Sita) (Umbral), Oct Glaucoma-Fibra Disco Mácula, Fotografía A Color De Disco		1
Capsulotomía	5	34
Capsulotomía, Suturolisis		1
Capsulotomía, Vitrectomía	1	
Capsulotomía, Vitrectomía Anterior		1
Captación De Mri	1	
Catarata Con Faco	3	5
Catarata Con Faco , Lente Intraocular (Lio) Segunda Intención Pupiloplastía Membranectomía		1
Catarata Con Faco, Colocación De Válvula + Válvula		1
Catarata Con Faco, Crioablación Del Cuerpo Ciliar		1
Catarata Con Faco, Lente Intraocular (Lio) Segunda Intención Pupiloplastía Membranectomía		2
Catarata Con Faco, Retiro De Silicone + Exploración		1
Catarata Extra Sics		1
Catarata Pediatrica	2	1
Cerclaje Escleral		1
Chalazión	1	
Cierre De Ciclodialisis		1
Cirugía Filtrante		1
Cirugía Palpebral	5	7
Colgajo Conjuntival	15	51
Colgajo Conjuntival	1	
Colgajo Conjuntival, Membrana Anmiotica		1
Colgajo Conjuntival, Parche Córneal		1
Colocacion De Intravitreos	2	
Colocación De Intravitreos	1	
Colocación De Lio Fáquico		1
Colocación De Placa De Titanio		1

Colocación De Válvula + Válvula	3	23
Colocación De Válvula + Válvula, Aspiración De Cristalino, Vitrectomía Anterior		1
Colocación De Válvula + Válvula, Iris Claw		1
Colocación De Válvula + Válvula, Pupiloplastia/Liberacion De Sinequias		1
Colocación De Válvula + Válvula, Válvula De Ahmed	1	4
Colocación De Válvula De Ahmed + Válvula		1
Crioablación Del Cuerpo Ciliar	7	27
Dacriointubación Con Tubos De Fci Via Lagrimal	1	5
Dacriointubación Con Tubos De Fci Via Lagrimal, Reparación De Vía Lagrimal		1
Dacriointubación Con Tubos De Fci (Pediatría)	1	1
Drenaje Dc'S		1
Drenaje De Absceso		1
Drenaje De Hematoma	3	1
Eltectrofulguración Triquiasis		3
Eltectrofulguración Triquiasis, Evaluación Bajo Anestesia General	1	
Enucleación Evisceración	12	37
Enucleación Evisceración, Reparacion De Herida Corneal		2
Enucleación Evisceración, Reparacion De Herida Escleral		2
Enucleación Y O Evisceración (Pediatría)		1
Estrabismo		15
Evaluación Bajo Anestesia General	4	6
Evaluación Bajo Anestesia General, Crioablación Del Cuerpo Ciliar		1
Evaluación Bajo Anestesia General, Debridamiento De Conjuntiva Palpebral		1
Evaluación Bajo Anestesia General, Ducciones Forzadas		1
Evaluación Bajo Anestesia General, Lavado Camara Anterior	1	
Evaluación Bajo Anestesia General, Recolocacion De Valvula	1	1
Evaluación Bajo Anestesia General, Retiro De Puntos	1	
Evaluación Bajo Anestesia General, Retiro De Puntos En Clínica		1
Exploración		1
Exploración Y Extraccion De Cuerpo Extraño Corneal		1
Faco + Vitrectomía	6	8
Faco + Vitrectomía, Iris Claw		2
Faco + Vitrectomía, Lente Intraocular (Lio) Segunda Intención Pupiloplastía Membranectomía		3
Faco + Vitrectomía, Silicone Pesado		2
Fotocoagulación Focal	5	26
Fotografía A Color De Disco	1	4
Fotografía A Color De Disco, Oct Glaucoma-Fibra Disco Mácula	1	2
Fotografía A Color De Disco, Oct Glaucoma-Fibra Disco Mácula, Biometría		1
Fotografía A Color De Retina	4	7
Fotografía A Color De Retina, Oct Glaucoma-Fibra Disco Mácula		1

Fotografía A Color De Retina, Oct Glaucoma-Fibra Disco Mácula, Oct Retina-Mácula Polo Posterior		1
Fotografía A Color De Retina, Oct Retina-Mácula Polo Posterior	5	8
Fotografía A Color De Retina, Oct Retina-Mácula Polo Posterior, Fotocoagulación Focal		1
Fotografía A Color De Retina, Oct Retina-Mácula Polo Posterior, Oct Glaucoma-Fibra Disco Mácula	1	
Fotografía A Color De Retina, Oct Retina-Mácula Polo Posterior, Ubm	1	
Fotografía De Segmento Anterior		1
Iridotomía Periférica Iridoplastía	4	16
Iridotomía Periférica Iridoplastía Quirurgica		2
Iridotomía Periférica Iridoplastía, Biometría		1
Iridotomía Periférica Iridoplastía, Oct Retina-Mácula Polo Posterior		1
Iris Claw, Aspiración De Cristalino, Vitrectomía		1
Iris Claw, Lente Intraocular (Lio) Segunda Intención Pupiloplastía Membranectomía		1
Iris Claw, Vitrectomía		1
Iris Claw, Vitrectomía Anterior		1
Lavado Camara Anterior	3	9
Lavado Camara Anterior, Faco + Vitrectomía		1
Lavado Camara Anterior, Reparacion De Herida Escleral		2
Lavado Camara Anterior, Silicone Pesado, Reparacion De Herida Escleral, Vitrectomía		1
Lavado Camara Anterior, Vitrectomía		2
Lente Intraocular (Lio) Recolocación/Remoción		1
Lente Intraocular (Lio) Recolocación/Remoción, Iris Claw	1	
Lente Intraocular (Lio) Segunda Intención Pupiloplastía Membranectomía	3	18
Lente Intraocular (Lio) Segunda Intención Pupiloplastía Membranectomía, Aspiración De Cristalino	1	3
Lente Intraocular (Lio) Segunda Intención Pupiloplastía Membranectomía, Aspiración De Cristalino, Vitrectomía		1
Lente Intraocular (Lio) Segunda Intención Pupiloplastía Membranectomía, Catarata Con Faco		3
Lente Intraocular (Lio) Segunda Intención Pupiloplastía Membranectomía, Catarata Con Faco , Vitrectomía		1
Lente Intraocular (Lio) Segunda Intención Pupiloplastía Membranectomía, Catarata Extra Sics		1
Lente Intraocular (Lio) Segunda Intención Pupiloplastía Membranectomía, Faco + Vitrectomía, Pupiloplastia/Liberacion De Sinequias		1
Lente Intraocular (Lio) Segunda Intención Pupiloplastía Membranectomía, Iris Claw		1
Lente Intraocular (Lio) Segunda Intención Pupiloplastía Membranectomía, Pupiloplastia/Liberacion De Sinequias, Iridotomía Periférica Iridoplastía	1	
Lente Intraocular (Lio) Segunda Intención Pupiloplastía Membranectomía, Retiro De Puntos En Pediatría		2
Lente Intraocular (Lio) Segunda Intención Pupiloplastía Membranectomía, Retiro De Silicone + Exploración		4
Lente Intraocular (Lio) Segunda Intención Pupiloplastía Membranectomía, Vitrectomía		4

Lente Intraocular (Lio) Segunda Intención Pupiloplastía Membranectomía, Vitrectomía Anterior	1	2
Lente Intraocular (Lio) Segunda Intención Pupiloplastía Membranectomía,Vitrectomía		1
Lente Intraocular (Lio)Remosión Recolocación Segunda Intención		1
Membrana Anmiotica	1	4
Microscopia Especular		15
Microscopia Especular, Biometría		7
Microscopia Especular, Biometría, Campos Visuales (Sita) (Umbral)		1
Microscopia Especular, Biometría, Oct Glaucoma-Fibra Disco Mácula, Campos Visuales (Sita) (Umbral)	1	
Microscopia Especular, Biometría, Oct Retina-Mácula Polo Posterior	1	
Microscopia Especular, Biometría, Topografía Corneal (Topo, Paqui)		1
Microscopia Especular, Biometría, Ultrasonografría Ab	1	
Microscopia Especular, Oct Glaucoma-Fibra Disco Mácula, Campos Visuales (Sita) (Umbral)		1
Microscopia Especular, Oct Retina-Mácula Polo Posterior	1	1
Microscopia Especular, Oct Retina-Mácula Polo Posterior, Biometría		1
Microscopia Especular,Oct Glaucoma-Fibra Disco Mácula, Biometría		1
Oct Glaucoma-Fibra Disco Mácula	5	23
Oct Glaucoma-Fibra Disco Mácula, Biometría		1
Oct Glaucoma-Fibra Disco Mácula, Campos Visuales (Fdt)		1
Oct Glaucoma-Fibra Disco Mácula, Campos Visuales (Fdt), Campos Visuales (Sita) (Umbral)		1
Oct Glaucoma-Fibra Disco Mácula, Campos Visuales (Neurológicos)	1	
Oct Glaucoma-Fibra Disco Mácula, Campos Visuales (Sita) (Umbral)		6
Oct Glaucoma-Fibra Disco Mácula, Campos Visuales (Sita) (Umbral), Paquimetría (Mapeo)		1
Oct Glaucoma-Fibra Disco Mácula, Fotografía A Color De Disco		8
Oct Glaucoma-Fibra Disco Mácula, Fotografía A Color De Disco, Campos Visuales (Sita) (Umbral)		1
Oct Glaucoma-Fibra Disco Mácula, Fotografía A Color De Retina	1	2
Oct Glaucoma-Fibra Disco Mácula, Fotografía A Color De Retina, Campos Visuales (Sita) (Umbral)		1
Oct Glaucoma-Fibra Disco Mácula, Oct Retina-Mácula Polo Posterior, Fotografía A Color De Retina		1
Oct Glaucoma-Fibra Disco Mácula, Topografía Corneal (Topo, Paqui)	1	
Oct Retina-Mácula Polo Posterior	23	58
Oct Retina-Mácula Polo Posterior, Biometría	1	4
Oct Retina-Mácula Polo Posterior, Fotocoagulación Focal		1
Oct Retina-Mácula Polo Posterior, Fotografía A Color De Retina	6	8
Oct Retina-Mácula Polo Posterior, Fotografía A Color De Retina, Iridotomía Periférica Iridoplastía	1	
Oct Retina-Mácula Polo Posterior, Microscopia Especular		1
Oct Retina-Mácula Polo Posterior, Oct Glaucoma-Fibra Disco Mácula		2
Oct Retina-Mácula Polo Posterior, Oct Glaucoma-Fibra Disco Mácula, Fotografía A Color De Disco	1	2
Oct Retina-Mácula Polo Posterior, Topografía Corneal (Topo, Paqui)		2

Oct, Fotografía Color (Paquete Retina)	2	4
Oct, Camara Anterior	8	15
Oct, Camara Anterior, Biometría		1
Oct, Camara Anterior, Fotografía A Color De Retina		1
Oct, Camara Anterior, Oct Retina-Mácula Polo Posterior		1
Oct, Camara Anterior, Sita Fdt Oct Fotog Color Paquimetría (Mayor 65 Años)	1	
Oct, Camara Anterior, Ultrasonografía A B	1	2
Panfotocoagulación		1
Paquimetría (Central), Microscopia Especular		1
Paquimetría (Mapeo), Fotografía A Color De , Oct Glaucoma-Fibra Disco Mácula		1
Parche Córneal		2
Parche Córneal, Colgajo Conjuntival		2
Plastía De Órbita	2	20
Plastía De Órbita, Colocación De Placa De Titanio	1	
Ptosis Ectropión Entropión	3	4
Pupiloplastia/Liberacion De Sinequias	3	6
Pupiloplastia/Liberacion De Sinequias, Aspiración De Cristalino		1
Pupiloplastia/Liberacion De Sinequias, Aspiración De Cristalino, Reparacion De Herida Corneal	1	
Pupiloplastia/Liberacion De Sinequias, Catarata Con Faco		1
Pupiloplastia/Liberacion De Sinequias, Lavado Camara Anterior		1
Pupiloplastia/Liberacion De Sinequias, Lente Intraocular (Lio) Recolocación/Remoción		1
Pupiloplastia/Liberacion De Sinequias, Lente Intraocular (Lio) Segunda Intención Pupiloplastía Membranectomía, Vitrectomía Anterior	1	
Pupiloplastia/Liberacion De Sinequias, Vitrectomía Anterior, Aspiración De Cristalino		1
Quelación		2
Quelacion De Cornea		1
Reformación De Camara Anterior		1
Reinseccion De Musculo Exploración	1	
Reparacion De Ciclodialisis		1
Reparación De Ciclodialisis		1
Reparación De Fractura De Orbita		1
Reparacion De Herida Conjuntival	2	5
Reparacion De Herida Conjuntival, Retiro De Ce		1
Reparacion De Herida Conjuntival,Reparaciòn De Parpados	1	
Reparacion De Herida Corneal	13	48
Reparación De Herída Corneal	1	1
Reparacion De Herida Corneal, Aspiración De Cristalino	4	11
Reparación De Herída Corneal, Aspiración De Cristalino		1
Reparacion De Herida Corneal, Aspiración De Cristalino, Pupiloplastia/Liberacion De Sinequias		1
Reparacion De Herida Corneal, Aspiración De Cristalino, Reparaciòn De Parpados, Reparacion De	1	

Herida Escleral		
Reparacion De Herida Corneal, Aspiración De Cristalino, Vitrectomía		1
Reparacion De Herida Corneal, Enucleación Evisceración		1
Reparación De Herída Corneal, Enucleación Evisceración		1
Reparacion De Herida Corneal, Faco + Vitrectomía, Aspiración De Cristalino		1
Reparacion De Herida Corneal, Lavado Camara Anterior		3
Reparacion De Herida Corneal, Reparacion De Herida Escleral	2	7
Reparacion De Herida Corneal, Reparacion De Herida Escleral, Reparaciòn De Parpados		1
Reparacion De Herida Corneal, Reparacion De Herida Escleral, Reparaciòn De Parpados, Reparación De Vía Lagrimal		1
Reparacion De Herida Corneal, Vitrectomía		1
Reparacion De Herida Corneal, Vitrectomía Anterior		2
Reparación De Herída Corneal, Vitrectomía Anterior,Aspiración De Cristalino		1
Reparacion De Herida Corneal, Vitrectomía, Aspiración De Cristalino		1
Reparacion De Herida Corneal,Reparacion De Herida Escleral		1
Reparacion De Herida Escleral	6	36
Reparacion De Herida Escleral, Aspiración De Cristalino		1
Reparacion De Herida Escleral, Aspiración De Cristalino, Reparaciòn De Parpados		1
Reparacion De Herida Escleral, Lavado Camara Anterior		1
Reparacion De Herida Escleral, Lente Intraocular (Lio) Recolocación/Remoción		1
Reparacion De Herida Escleral, Reparacion De Herida Corneal	2	24
Reparacion De Herida Escleral, Reparacion De Linea Gris, Reparacion De Herida Corneal	1	
Reparacion De Herida Escleral, Reparación De Vía Lagrimal	1	
Reparacion De Herida Escleral, Vitrectomía		1
Reparacion De Iridodialisis + Ciclodialisis		1
Reparacion De Linea Gris, Reparaciòn De Parpados		1
Reparación De Pared Medial Y Piso, Colocacion De Placa Titanio		1
Reparaciòn De Parpados	13	38
Reparaciòn De Parpados, Reparacion De Herida Corneal, Reparacion De Herida Escleral		1
Reparaciòn De Parpados, Reparacion De Herida Escleral		5
Reparaciòn De Parpados, Reparacion De Linea Gris		1
Reparaciòn De Parpados, Reparacion De Linea Gris, Reparacion De Herida Corneal		1
Reparaciòn De Parpados, Reparación De Vía Lagrimal	5	16
Reparaciòn De Parpados, Tira Tarsal + Uso Medial Os	1	
Reparaciòn De Parpados, Vitrectomía Anterior	1	
Reparación De Vía Lagrimal	5	11
Reparación De Vía Lagrimal, Reparaciòn De Parpados	1	5
Reseccion De Cuerpo Extraño Intraorbitario		1
Reseccion De Granuloma	2	
Reseccion De Quiste Valvular		1

Resutura	14	21
Resutura Retiro De Esquirla		1
Resutura, Vitrectomía Anterior		1
Retinopexía Pneumática	2	3
Retinopexía Simple O Convencional Cerclaje	2	
Retiro De Cerclaje		1
Retiro De Cuerpo Extraño		1
Retiro De Cuerpo Extraño Intraestromal		1
Retiro De Cuerpos Extraños		1
Retiro De Puntos En Clínica	2	5
Retiro De Puntos En Pediatría	7	3
Retiro De Silicone + Exploración	2	22
Retiro De Silicone + Exploración, Catarata Con Faco		1
Retiro De Silicone + Exploración, Iridotomía Quirurgica	1	
Retiro De Silicone + Exploración, Iris Claw		3
Retiro De Silicone + Exploración, Lente Intraocular (Lio) Segunda Intención Pupiloplastía Membranectomía		3
Retiro De Silicone + Exploración, Vitrectomía	2	4
Retiro De Silicone + Exploración, Vitrectomía, Silicone Pesado		1
Retiro De Tubo De Vía Lagrimal		1
Revisión Valvula		1
Silicone Pesado, Pupiloplastia/Liberacion De Sinequias, Vitrecomía		1
Silicone Pesado, Vitrectomía	1	2
Sita Fdt Oct Fotog Color Paquimetría (Mayor 65 Años)	2	3
Sita Fdt Oct Fotog Color Paquimetría (Mayor 65 Años), Oct Retina-Mácula Polo Posterior		1
Sita Swap Fdt Oct Fotog Color Paquimetría (65 Años Ó Menos)		1
Sita Macula	1	4
Slt Sin Repaso		1
Tarsorafia	1	
Tarsorafia, Colocacion De Pesa De Oro		1
Tejído Corneal		1
Tejído Corneal, Trasplante Corneal	4	9
Tejído Corneal, Trasplante Corneal, Avastin		1
Topografía Corneal (Topo, Paqui)	5	7
Topografía Corneal (Topo, Paqui), Afg, Fotografía Color, Oct (Paquete Retina)	1	
Topografía Corneal (Topo, Paqui), Biometría		3
Topografía Corneal (Topo, Paqui), Oct Retina-Mácula Polo Posterior		1
Topografía Corneal (Topo, Paqui), Oct, Camara Anterior		1
Trasplante Corneal		1
Trasplante Corneal + Catarata		1

Trasplante Corneal, Lente Intraocular (Lio) Segunda Intención Pupiloplastía Membranectomía, Tejído Corneal, Catarata Con Faco		1
Trasplante Corneal, Tejído Corneal	1	8
Trasplante Corneal, Tejído Corneal, Aplicación Avastin		1
Trasplante Corneal, Tejído Corneal, Colocacion De Lente Intraocular		1
Trasplante De Células Limbales, Membrana Anmiotica		1
Triamcinolona (Chalazión En Clínica)		2
Ubm	3	14
Ubm, Biometría, Ultrasonografía A B		1
Ubm, Ultrasonografía A B	3	5
Ubm, Ultrasonografía Ab	1	
Ultrasonografía A B	89	294
Ultrasonografía A B, Aplicación Avastin		1
Ultrasonografía A B, Biometría	4	9
Ultrasonografía A B, Biometría, Microscopía		1
Ultrasonografía A B, Biometría, Topografía Corneal (Topo, Paqui)		1
Ultrasonografía A B, Fotografía De Segmento Anterior		1
Ultrasonografía A B, Iridotomía Periférica Iridoplastía	1	1
Ultrasonografía A B, Microscopia Especular		2
Ultrasonografía A B, Microscopia Especular, Biometría		1
Ultrasonografía A B, Oct Retina-Mácula Polo Posterior		1
Ultrasonografía A B, Topografía Corneal (Topo, Paqui)		1
Ultrasonografía A B, Ubm	2	10
Uso Sala De Operaciones		1
Válvula De Ahmed, Colocación De Válvula + Válvula		3
Vitrectomia		1
Vitrectomía	17	90
Vitrectomía Anterior	1	3
Vitrectomía Anterior, Aspiración De Cristalino	2	
Vitrectomía Anterior, Aspiración De Cristalino, Reparacion De Herida Corneal		1
Vitrectomía Anterior, Colgajo Conjuntival		1
Vitrectomía Anterior, Reparacion De Herida Corneal		1
Vitrectomía Anterior, Reparacion De Herida Escleral	1	1
Vitrectomía,		1
Vitrectomía, Aspiración De Cristalino	1	2
Vitrectomía, Aspiración De Cristalino, Reparacion De Herida Corneal		1
Vitrectomía, Catarata Con Faco		2
Vitrectomía, Iris Claw	1	
Vitrectomía, Iris Claw, Aspiración De Cristalino, Reparacion De Herida Conjuntival		1
Vitrectomía, Lavado Camara Anterior		1

Vitrectomía, Lente Intraocular (Lio) Recolocación/Remoción		1
Vitrectomía, Lente Intraocular (Lio) Segunda Intención Pupiloplastía Membranectomía		5
Vitrectomía, Lente Intraocular (Lio) Segunda Intención Pupiloplastía Membranectomía, Aspiración De Cristalino, Silicone Pesado	1	
Vitrectomía, Lente Intraocular (Lio) Segunda Intención Pupiloplastía Membranectomía, Iris Claw	1	
Vitrectomía, Retiro De Silicone + Exploración	3	1
Vitrectomía, Silicone Pesado	2	9
Voriconazole	1	1
(en blanco)		
Evaluzación bajo Anestesia Local Asistida		1
Evaluación con Anestesia Local	1	
Ubm (Ultrasonido)		1
Reparacion de Herida Corneal (SOP TURNO)		1
AFG, fotografía color, OCT (Paquete Retina), Microscopia Especular		1
Reparacion de Herida Corneal, Vitrectomía Anterior, Aspiración de Cristalino		2
Vitrectomía, Biometría		1
Reparación de Parpados		1
OCT, Camara Anterior, UBM		1
Ultrasonografía A B, Fotografía a color de retina		1
Reparacion de Herida Escleral, Reparaciòn de Parpados, Reparacion de Herida Corneal		1
Biometría, Campos Visuales (SITA) (Umbral), Ultrasonografía A B , Iridotomía Periférica Iridoplastía, Microscopia Especular		1
Exploración + Reinsersion de Musculo	1	
Anestesia General		1
Reparacion de Herida Corneal, Reparacion de Herida Escleral, Enucleación Evisceración		1
Fotografía a color de retina, OCT Retina-Mácula Polo Posterior, Microscopia Especular	1	
Vitrectomía, Reparación de Herída Corneal		1
Reparación de Vía Lagrimal, Reparaciòn de Parpados, Reparacion de Herida Corneal		1
Reparacion de Herida Escleral, Reparacion de Herida Corneal, Aspiración de Cristalino		1
EBAG, Canalización de VL, Ducciónes	1	
Reparacion de Linea Gris, Enucleación Evisceración		1
Reparacion de Herida Escleral, Reparaciòn de Parpados, Reparacion de Herida Corneal/ENUCLEACIÓN/EVISCERACIÓN		1
Vitrectomía, Reparacion de Herida Corneal		1
Vitrectomía, Reparacion de Herida Escleral		1
Retiro de Puntos en Pediatría, Evaluación Bajo Anestesia General	1	
Reparacion de Herida Escleral, Reparaciòn de Parpados		1
Evaluación Bajo Anestesia General, Colgajo Conjuntival	1	
OCT, fotografía color (Paquete Retina), Fotografía a color de retina	1	
Lavado Camara Anterior, Pupiloplastia/Liberacion de Sinequias, Aspiración de Cristalino		1

OCT Retina-Mácula Polo Posterior, OCT, Camara Anterior, Microscopia Especular		1
Trasplante Corneal,m Tejído Corneal		1
Aspiración de Cristalino, Retiro de Silicone + Exploración, Lente Intraocular (LIO) Segunda Intención Pupiloplastía Membranectomía	1	
Retiro de Silicone + Exploración, Pupiloplastia/Liberacion de Sinequias, Lente Intraocular (LIO) Segunda Intención Pupiloplastía Membranectomía		1
Faco + vitrectomía, Reparacion de Herida Corneal, Silicone Pesado		1
Reparación de Vía Lagrimal, Vitrectomía		1
Anestesia Local Asistida		1
Faco + vitrectomía, Lente Intraocular (LIO) Segunda Intención Pupiloplastía Membranectomía, Pupiloplastia/Liberacion de Sinequias		1
Reparacion de Linea Gris		1
Lente Intraocular (LIO) Segunda Intención Pupiloplastía Membranectomía, Vitrectomía Anterior, Pupiloplastia/Liberacion de Sinequias		1
Reparaciòn de Parpados, Reparacion de Herida Corneal		1
Queractectomía		1
Campos Visuales (FDT)	1	
Campos Visuales (SITA) (Umbral), Fotografía a color de disco, OCT Glaucoma-Fibra Disco Mácula	1	
Reparación de Herída Corneal, Lavado Camara Anterior		1
UBM, OCT Retina-Mácula Polo Posterior		1
Liberación de Sinequias, Evalución y Valoración de Valvula		1
Total general	**506**	**1751**
	2257	

Cuadro 5. Datos mensuales pacientes del inciso C Re consulta por emergencia de origen traumático oftalmológico durante el 2022.

META	SERVICIO	Ene	Feb	Mar	Abr	May	Jun	Jul	Ago	Sep	Oct	Nov	Dic	TOTAL ACUMULADO ANUAL
		EJE	EJE	EJE	EJE	EJE	EJE	EJE	EJE	EJE	EJE	EJE	EJE	EJE
3	1ra. Consulta de seguimientoy/o rehabilitación por emergencia de origen traumático													
	Personas atendidas	518	512	607	465	553	540	535	534	518	461	458	364	6065

Fuente: Elaboración propia en base a fichas y registros de pacientes atendidos.

Cuadro 6. Datos mensuales pacientes del inciso D Evaluación Hospitalaria de origen traumático oftalmológico durante el 2022.

META	SERVICIO	Ene	Feb	Mar	Abr	May	Jun	Jul	Ago	Sep	Oct	Nov	Dic	TOTAL ACUMULADO ANUAL
		EJE	EJE	EJE	EJE	EJE	EJE	EJE	EJE	EJE	EJE	EJE	EJE	EJE
4	Consulta y/o Evaluación intrahospitalaria													
	Personas atendidas	135	166	186	193	205	157	136	172	166	99	188	98	1901

Fuente: Elaboración propia en base a fichas y registros de pacientes atendidos.

Cuadro 7. Datos mensuales pacientes del inciso E Aplicación laser a recién nacidos prematuros y otras emergencias pediátricas tales como cataratas, glaucoma congénita y estrabismo durante el 2022.

META	SERVICIO	Ene	Feb	Mar	Abr	May	Jun	Jul	Ago	Sep	Oct	Nov	Dic	TOTAL ACUMULADO ANUAL
		EJE	EJE	EJE	EJE	EJE	EJE	EJE	EJE	EJE	EJE	EJE	EJE	EJE
5	Aplicación laser a recien nacidos prematuros y otras emergencias pediátricas													
	Personas atendidas	113	102	123	118	139	145	171	109	133	121	122	59	1455

Fuente: Elaboración propia en base a fichas y registros de pacientes atendidos.

Cuadro 8. Origen y porcentajes de pacientes que acuden a la Unidad Nacional de Oftalmología que son atendidos con fondos del estado

Etiquetas de fila	Suma de F	Suma de M	TOTAL	%
ALTA VERAPAZ	60	245	305	2.0%
BAJA VERAPAZ	74	132	206	1.3%
CHIMALTENANGO	129	527	656	4.3%
CHIQUIMULA	33	154	187	1.2%
EL PETEN	7	16	23	0.1%
EL PROGRESO	33	161	194	1.3%
EL QUICHE	115	269	384	2.5%
ESCUINTLA	182	789	971	6.3%
GUATEMALA	2488	6150	8638	56.3%
HUEHUETENANGO	87	297	384	2.5%
IZABAL	25	128	153	1.0%
JALAPA	102	189	291	1.9%
JUTIAPA	161	427	588	3.8%
PETEN	25	55	80	0.5%
PROGRESO	2	37	39	0.3%
QUETZALTENANGO	27	124	151	1.0%
QUICHE	14	22	36	0.2%
RETALHULEU	23	58	81	0.5%
SACATEPEQUEZ	88	348	436	2.8%
SAN MARCOS	127	271	398	2.6%
SANTA ROSA	74	400	474	3.1%
SOLOLA	30	135	165	1.1%
SUCHITEPEQUEZ	99	298	397	2.6%
TOTONICAPAN	14	30	44	0.3%
ZACAPA	24	48	72	0.5%
Total general	**4043**	**11310**	**15353**	100%

Fuente: Elaboración propia en base a fichas y registros de pacientes atendidos.

Grafica 1. Primeros 10 diagnósticos de la Clínica de Trauma del 2022

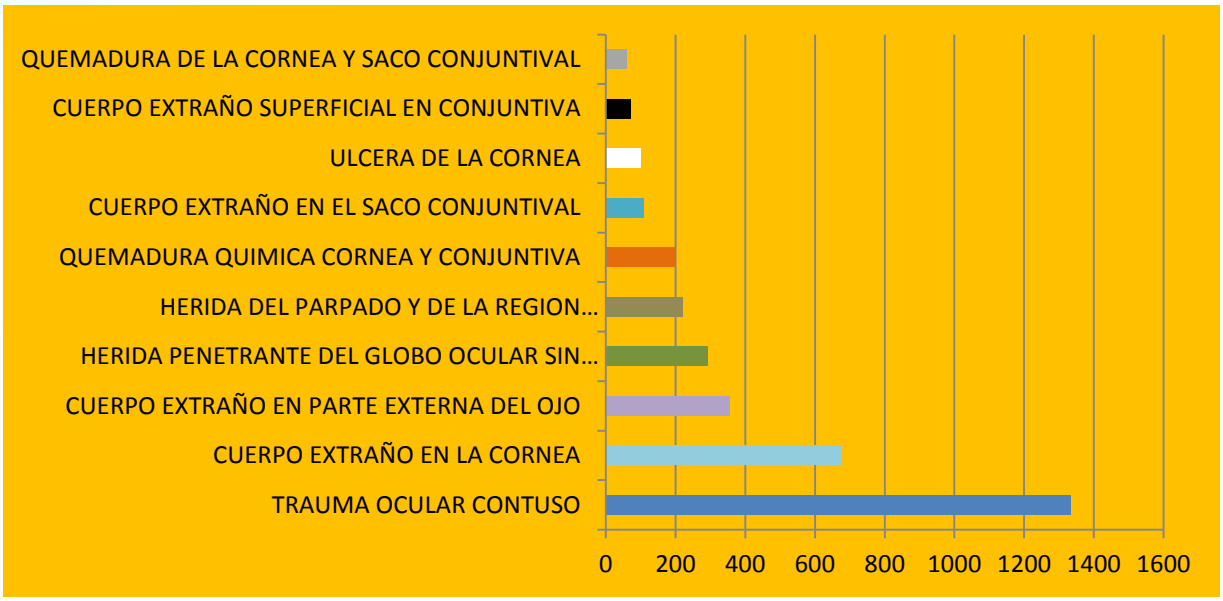

Fuente: Elaboración propia en base a fichas y registros de pacientes atendidos.

RESUMEN EJECUCION FINANCIERA

Ejecucion y/o avance fisico por categoría del gasto real y presupuestado mensualmente		
Categoría del gasto	**Total acumulado anual**	
	Pto.	**Real**
Recurso Humano	3,250,000.00	3,218,117.24
Gastos de Funcionamiento	1,750,000.00	1,749,851.74
TOTALES	**5,000,000.00**	**4,967,968.98**
DINERO DEVUELTO EN DICIEMBRE A CUENTAS DE LA TESORERIA NACIONAL		**32,031.02**
SUMATORIA DINERO EN CUENTA MAS EJECUCIÓN		5,000,000.00
DIFERENCIA		- 0.00
CHEQUES EN CIRCULACION A DICIEMBRE		
INTERESES GENERADOS		
TOTAL DE CUADRE		- 0.00
		-0.003087107

AUMENTO DE EMERGENCIAS DURANTE EL PERIODO 2022

Programa anual	Ejecutado	% de Ejecución aumentada
La meta programada durante el 2022 era la atención a 10,000 servicios.	El aumento de emergencias oftálmicas, cirugías, procedimientos especiales dio como resultado 5,353 servicios mas de lo programado.	Durante el 2023 AUMENTO EL 53.53% DE SERVICIOS

No.	Metas	Programa anual	Ejecutado Acumulado	% de Ejecución	No. DE SERVISIOS QUE SOBREPASARON LA META	% QUE SOBREPASO LA META DE EJECUCI{ON
A	Emergencia de origen traumático oftalmológico	3,300	3,675	111.36%	375	11.36%
B	Cirugías oculares traumáticas	1,400	2,257	161.21%	857	61.21%
C	Consulta de seguimiento y/o rehabilitación por emergencia de origen traumático	2,800	6,065	216.61%	3,265	116.61%
D	Consulta y/o Evaluación intrahospitalaria	1,500	1,901	126.73%	401	26.73%
E	Aplicación de láser recién nacidos prematuros y otras emergencias pediátricas	1,000	1,455	145.50%	455	45.50%
		10,000	15,353	153.53%	5,353	53.53%

Los 5,353 servicios que sobrepasaron las metas y los fondos del estado, fueron cubiertos con fondos propios de la Unidad Nacional de Oftalmología, por lo cual en el año 2023 se volvera a solicitar al Congreso de la República de Guatemala, más fondos para ampliar número de servicios para los Guatemaltecos que sufran emergencias de los incisos A, B, C,D y E.

Los treinta dos mil treinta y uno con dos centavos Q 32,031.02 que fueron rembolsados, debido a uno de los oftalmólogos redujo horas laborales, por lo tanto ya no se usaron esos fondos en el área de Recursos Humanos.

Resumen de ejecución de metas físicas y financieras en el año 2022

No.	Metas	Unidad de Medida descripción (2)	Avance Fisico de la Ejecución			Avance Financiero de la Ejecución			
			Cantidad			Monto (en quetzales)			
			Programa anual	Ejecutado Acumulado	% de Ejecución	Programa anual	Total Transferido Acumulado	Ejecutado Acumulado	% de Ejecución
A	Emergencia de origen traumático oftalmológico	Pacientes	3,300	3,675	111.36%	660,000.00	660,000.00	627,968.98	95.15%
B	Cirugías oculares traumáticas	Pacientes	1,400	2,257	161.21%	3,059,000.00	3,059,000.00	3,059,000.00	100.00%
C	Consulta de seguimientoy/o rehabilitación por emergencia de origen traumático	Pacientes	2,800	6,065	216.61%	504,000.00	504,000.00	504,000.00	100.00%
D	Consulta y/o Evaluación intrahospitalaria	Pacientes	1,500	1,901	126.73%	114,000.00	114,000.00	114,000.00	100.00%
E	Aplicación de láser recién nacidos prematuros y otras emergencias pediátricas	Pacientes	1,000	1,455	145.50%	663,000.00	663,000.00	663,000.00	100.00%
	TOTAL		10,000	15,353	153.53%	5,000,000.00	5,000,000.00	4,967,968.98	99.36%

LOGROS E IMPACTOS

1. Única clínica a nivel nacional con especialización en Trauma Ocular.
2. Más de 12,000 servicios de consulta al año.
3. Visitas periódicas en Hospital Infantil de Infectología y Rehabilitación, así como en 13 hospitales departamentales como Sololá, Santa Cruz de El Quiché, Huehuetenango. Con **fondos no estatales de CBM se ha logrado la visita a la Regional de Occidente Quetzaltenango, Totonicapán, San Marcos, Zacapa y Chiquimula, Cobán, Alta Verapaz, Cuilapa, Santa Rosa, Amatitlán, Pedro** de Betancourt y Escuintla.
4. A través de la inversión que se realiza anualmente se cuenta con equipo de última generación. **(inversión con fondos propios ya que fondos del estado no permite compra de equipo)**
5. Inicio de sesiones científicas en Hospital General y San Juan de Dios
    - Charla 25 febrero 2022 al área de Medicina Interna – Urgencias
    - "Manejo interdisciplinario oftalmología – Medicina Interna, y urgencias oftalmológicas"
    - Charla 30 de mayo 2022 al área de Medicina Interna – Neurología
    - "Evaluación y Manejo interdisciplinario de pacientes neuro-oftalmológicos"

Las charlas se desarrollaron para educación médica continúa, así como el manejo y forma correcta para realización de interconsultas de pacientes con tratamiento por ambas especialidades. Se corroboran protocolos, y se crea nexo entre hospitales para referencia de pacientes.

6. Actualización y creación de nuevas secciones en protocolo de manejo médico quirúrgico clínica de trauma ocular 2022. (Anexo 1 página 57)

7. Creación de sección de Afaquia Pos Traumática (Anexo 2 página 67)

8. Creación de sección de Endoftalmitis pos trauma(Anexo 2 página 72)

9. Actualización protocolo para atención de privados de libertad en consulta (Anexo 3 página 85)

10. Creación de nuevo consentimiento de Trauma Ocular (Anexo 4 página 91)

Se realiza cambio de consentimiento informado para cirugías y procedimientos, exclusivamente para pacientes de trauma ocular. Se explica detalladamente el daño específico de cada área afectada del globo ocular a causa del trauma. Así mismo, se solicitan datos del paciente que impliquen responsabilidad compartida.

11. Creación de hoja de contratransferencia para pacientes de trauma ocular y pacientes de consulta externa referidos por sistema nacional (Anexo 5 página 83)

Se realiza creación de formato, para un protocolo de atención, y contrarreferencia adecuada de pacientes referidos, simplificando el proceso y guiando el seguimiento del paciente.

12. Creación Estadística de Trauma Ocular, comparativa

Se realiza creación de formato, para una comparación en reunión mensual de trauma ocular, de estadísticas de consulta y quirúrgicas, comparando con metas establecidas mensuales, y con años previos.

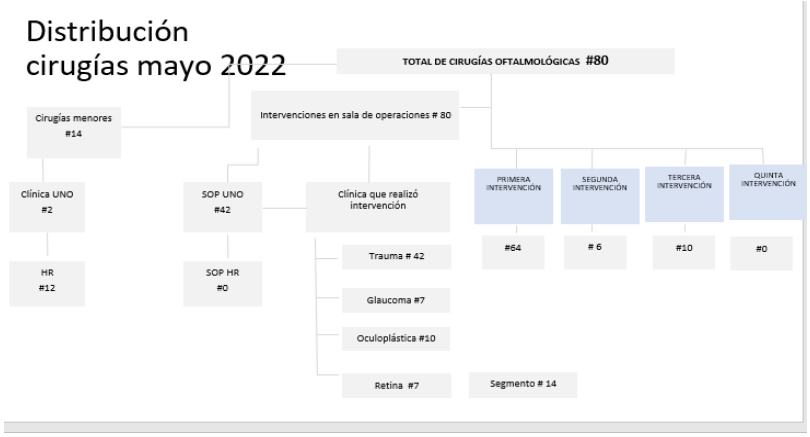

ALGUNOS CASOS DE TRAUMA OCULAR

Registro HR: 918973
3 años
Fecha: 20/10/2022

Caso

Nombre:	Tomas Tzep	918793
Motivo de consulta:	Padre de paciente indica que un amigo de su hijo estaba cortando elote cuando accidentalmente le da a su hijo con el machete en el ojo derecho, de un día de evolución	
IC:	1. Globo abierto OD 1.1 Trauma penetrante a) Herida corneal + extrusión uvea b) Hifema c) Cristalino cataratoso D) D/C compromiso de polo posterior	
AV:	OD	OS
	PL dudoso	FSM
PIO:	Digital disminuido	Digital normal
Procedimientos quirúrgicos previos:		

OD: inyección conjuntival moderada 360, herida corneal de 7 mm que va de hora 12 a 2 mm del limbo y se dirige en dirección oblicua a hora 4 con extrusión de úvea y fibrina, hifema grado 1, celularidad 4+, pupila discórica traccionada hacia herida, cristalino cataratoso, resto no detalle.

Registro UNO: 22992750
65 años
Fecha: 23/10/2022

Caso

Nombre:	Edgar Oliverio Alvarado	22992750
Resumen de caso:	Transitando en su taller una varilla de metal le golpea OS de 2 hrs de evolución.	
IC:	1.Trauma penetrante OS a.Herida corneal b.Cristalino roto y cataratoso y luxado a CA c.Iridodiálisis superior d.D/C compromiso de polo posterior	
AV:	OD	OS
	20/20	MM
PIO:	12 mmHg	Digital disminuida
Procedimientos quirúrgicos previos:		

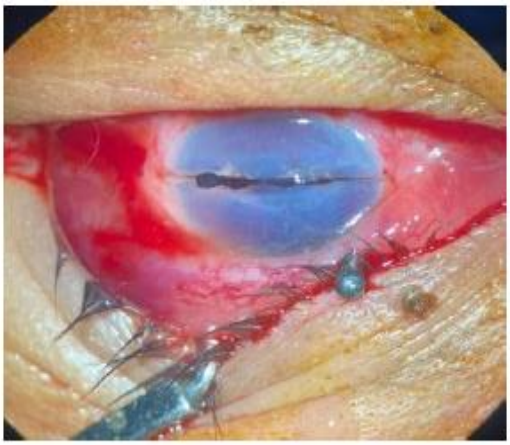

OS: conjuntiva inyectada 360 grados, pliegues en Descemet, herida corneal horizontal que va de limbo a limbo mide 12 mm, cámara atalámica, iridodiálisis superior 180 grados, cristalino roto y cataratoso luxado a CA, trazas de hifema inferior y superior. Resto no detalle.

Registro UNO: 22992576
24 años
Fecha: 03/10/2022

Caso

Nombre:	JOSE JACINTO ALPOPA	22992576
Resumen de caso:	Paciente refiere que estaba martillando y le reviro un clavo en OS de 1 día de evolución, él se lo retira inmediatamente.	
IC:	1. Trauma penetrante OS a.Herida corneoescleral + extrusión de úvea b.Hifema c.Iritis traumática d.D/C compromiso de cristalino y polo posterior	
AV:	OD	OS
	20/20	20/200
PIO:	14 mmHg	Dg normal
Procedimientos quirúrgicos previos:		

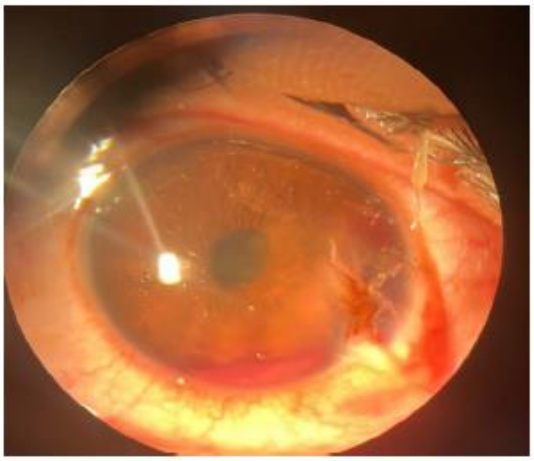

OS: Edema palpebral moderado, hemorragia subconjuntival inferior nasal, herida corneal estrellada de 4 mm, hifema G2 y membrana inflamatoria.

Registro UNO: 22992637
35 años
Fecha: 03/10/2022

Caso

Nombre:	XX2022325	22992637
Resumen de caso:	PACIENTE QUIEN SUFRE ACCIDENTE AUTOMOVILISTICO HACE 2 HORAS DE EVOLUCION, QUIEN ESTA A CARGO DEL DEPARTAMENTO DE MAXILOFACIAL.	
IC:	1. Trauma contuso OS A. Sospecha de ruptura escleral (globo abierto) B Fractura de órbitas C. Hifema Grado IV D. D/c Compromiso cristalino y polo posterior	
AV:	OD	OS
	20/30	NPL
PIO:	Dg NL	Dg disminuida
Procedimientos quirúrgicos previos:		

OS: Proptosis, exotropia, hemorragia subconjuntival nasal, impresiona herida escleral nasal poco detalle, sección de recto medial, cornea clara no tiñe, CAF, hifema total, resto no detalle.

Registro UNO: 22992687
39 años
Fecha: 11/10/2022

Caso

Nombre:	Enrique Cac Pop	22992687
Resumen de caso:	Paciente refiere que hace 6 días estaba haciendo una construcción cuando le explota una piedra, lastimando ojo izquierdo por lo que consulta.	
IC:	1. Globo abierto OS 1.1 Trauma por explosivo a.Laceración lamelar b.Iritis traumática c.Cristalino subluxado d.Vítreo en CA con toque endotelial e.D/C compromiso de polo posterior	
AV:	OD	OS
	20/20	PL no colores
PIO:	15 mmHg	Digital disminuido
Procedimientos quirúrgicos previos:		

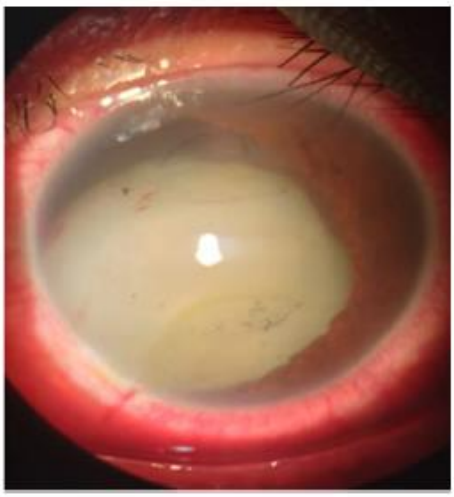

OS: inyección conjuntival 360 moderada, córnea clara, herida lamelar a hora 7 de trazo oblicuo, leve edema, pliegues en descemet, cámara estrecha, pigmento 2+, cristalino cataratoso, subluxado a cámara anterior con toque endotelial, aniridia inferonasal, vítreo en cámara anterior que impresiona toque endotelial.

Registro UNO:22992547
63 años
Fecha: 17/10/2022

Caso

Nombre:	Maria Estela Herrera Castillo	22992547
Resumen de caso:	Paciente indica que hace una semana se encontraba cortando ocote cuando una rama le golpea el ojo derecho.	
IC:	1. Globo abierto OD A.Globo abierto OD a.1. Herida escleral + extrusión de uvea a.2. Hifema a.3. Cristalino cataratoso a.4. D/C compromiso de PP a.5 Riesgo de endoftalmitis	
AV:	OD	OS
	PL dudoso	20/40
PIO:	Dg disminuida	13 mmHg
Procedimientos quirúrgicos previos:		

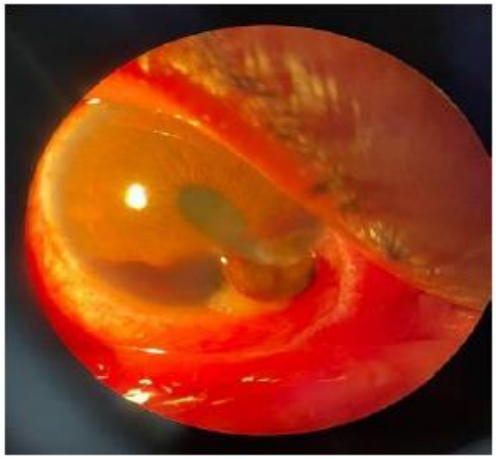

OD: edema bipalpebral, inyección conjuntival moderada 360, herida corneal de 3 mm oblicua a las 5 horas con extrusión de úvea + fibrina, CAF y estrecha, hifema grado II, celularidad 4+, membrana inflamatoria sobre borde pupilar, cristalino cataratoso con sinequias posterior 360, pupila discórica, arreactiva traccionada hacia herida, resto no detalle.

Registro UNO:22992713
39 años
Fecha: 18/10/2022

Caso

Nombre:	Iris Victoria Urias	22992713
Resumen de caso:	Paciente indica que el día sábado se pelea con una muchacha quien le inserta uña en su ojo izquierdo.	
IC:	1. Trauma contuso OS a.Iritis traumática b.Avulsión de MRI	
AV:	OD	OS
	20/120	20/80
PIO:	12 mmHg	12 mmHg
Procedimientos quirúrgicos previos:		

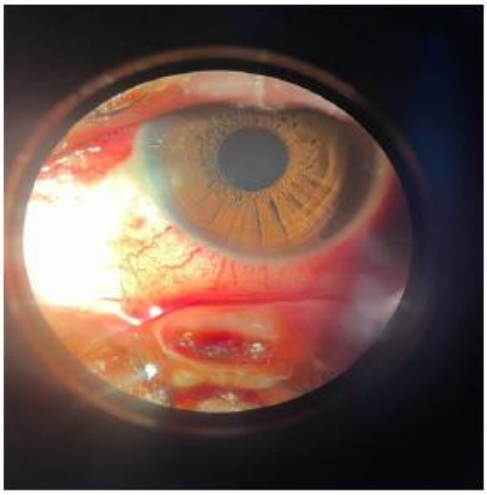

OS: hipertropia, HSC inferior, herida conjuntival inferior 180 grados, CAF cel 2+, tejido fibroso inferior de 9 mm a 2 mm del limbo, córnea tiñe moderado. Cicatriz inferior temporal de 2 DD no activa.

Registro HR: 919160
26 años
Fecha: 22/10/2022

Caso

Nombre:	Erick Omar Hernandez	919160
Resumen de caso:	Paciente refiere estar trabajando y es agredido por múltiples impactos de bala	
IC:	1.HPAF en rostro a.Globo abierto OD	
AV:	OD	OS
	no evaluable	no evaluable
PIO:	digital disminuida	Digital normal
Procedimientos quirúrgicos previos:		

OD: Edema y equimosis de parpado superior, herida palpebral de trazo horizontal de 3cm de longitud, enfisema y crepitos a la palpación de rim superior, quemosis, hemorragia 360, herida escleral de espesor total que impresiona iniciar en hora 9 y se extiende radialmente hacia hora 3 con extrusión de uvea donde no se puede evidenciar finalización de herida, cornea con pliegues por hipotonía, cámara anterior con hifema grado IV, resto no detalle.

Registro UNO: 22992787
2 años
Fecha: 26/10/2022

Caso

Nombre:	Carlos Sebastian Juj Oliva	22992787
Motivo de consulta:	Paciente indica que tropezó y se pegó contra una piedra el ojo derecho.	
IC:	1.Herida palpebral + sección de vía lagrimal OD	
AV:	OD	OS
	FSM	FSM
PIO:	Digital normal	Digital normal
Procedimientos quirúrgicos previos:		

OD: herida en párpado inferior, con sección de vía lagrimal y desinserción de párpado inferior.

Registro HR: 905315
12 años
Fecha: 03/09/2022

Caso

Nombre:	IDALI ROSIBEL ESCOBAR MONTERROSO	905315
Resumen de caso:	Paciente iba caminando en la calle cuando le lanzan una piedra con honda en ojo derecho de 11 horas de evolución.	
IC:	1. Trauma penetrante OD a. Herida corneoescleral con extrusión de úvea b. D/C compromiso de cristalino y polo posterior c. Fractura de piso de órbita d. Excoriación de párpado inferior	
AV:	OD	OS
	NPL	20/30
PIO:	DIGITAL DISMINUIDA	10mmHg
Procedimientos quirúrgicos previos:	Ninguno	

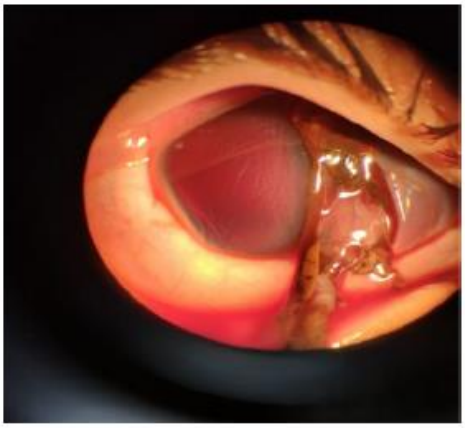

OD: Excoriación en párpado inferior, restos hemáticos en párpado, quemosis 360°, herida corneal de 13 mm de longitud que se extiende a esclera superior 3 mm, luego no se delimita extensión de la herida por abundante quemosis, trazo oblicuo con extrusión de úvea, hipotalamia con hifema total, resto no detalle.

ANEXO

ANEXO 1

PROTOCOLO DE MANEJO MÉDICO QUIRÚRGICO CLINICA DE TRAUMA OCULAR

UNIDAD NACIONAL DE OFTALMOLOGIAGUATEMALA 2,022

Actualizado Abril 2022

QUEMADURAS QUÍMICAS

Generalidades

Potencialmente devastadoras, causando discapacidad visual y pérdida visual permanente y severa en 1% de los casos. Pueden ser ocasionadas por:

- Álcalis (amonio, lejía, cal) las cuales tienen mayor penetración
- Ácidos (ácido sulfúrico, acético, hidroclórico), igualmente penetran epitelio

76% son hombres y la mayoría entre 16-25 años, 63% en área industrial y 33% en casa.
El tiempo de penetración puede ser inmediato a 3-5 minutos en algunos componentes álcalis.

Clasificación

De acuerdo con la gravedad, se clasifican:

Grado	Córnea	Isquemia limbal	Pronóstico
I	Clara	No	**Bueno**
II	Haze	<1/3	**Bueno**
III	Opaca	1/3 – 1/2	**Reservado**
IV	Blanca	**>1/2**	**Malo**

Manejo Urgente

Irrigación copiosa con solución salina, Solución salina balanceada o Lactato de Ringer. Por 15-30 minutos o lo equivalente a 1000cc. Idealmente hasta que alcance pH 7.0

Remover restos en fórnices, pestañas o párpados y desbridar el tejido necrótico

Terapia médica temprana

Acetato de prednisolona 1% c/1-4h usar idealmente 10-14 días, ya que puede interferir con la reparación estromal.

Lubricante sin preservantes c/ hora

Citrato tópico 10% c/4h (fase temprana) Tetraciclinas tópicas c/6h. En ambos se busca controlar inflamación e infiltración de leucocitos; en el caso de tetraciclinas disminuye riesgo ulceración.

Vitamina C 2g PO c/24h, hidrosolubles, nos ayudarán a síntesis de colágeno. En niños valorar dosis máxima de 500 mg al día.

Antiglaucomatosos si PIO elevada Ciclopléjicos si hay dolor

Tratamiento quirúrgico

Trasplante de membrana amniótica con o sin trasplante de células madre limbales
Trasplante de células madre limbales
Queratoplastia penetrante
Injerto de membrana mucosa
Queratoprótesis permanente

Generalidades

La córnea está frecuentemente involucrada en trauma ocular y facial, aproximadamente 51%
La mayoría en hombres (83%) jóvenes. La mayoría de las veces suceden en casa (41%) y puede ser con objetos afilados en su mayoría (27%) o romos.

A la evaluación se deben hacer preguntas sobre exposición a cuerpos extraños, productos químicos o cirugías previas.

Todos los traumas deben ser evaluados idealmente en lámpara de hendidura, a menos que el paciente sea pediátrico y de difícil evaluación, en donde se puede diferir y evaluar con oftalmoscopio directo.

En la evaluación se debe descartar siempre la presencia o no de CEIO, indagar sobre el mecanismo del trauma y si hay otras heridas no oculares asociadas que puedan poner en riesgo al paciente.

Si se sospecha de un globo abierto, evitar utilizar gotas anestésicas o tinciones como rosa de bengala o fluoresceína.

Manejo general

Pueden utilizarse varios métodos en el manejo de heridas corneales, entre ellos:

- Parche ocular
- Lente de contacto de vendaje
- Suturas corneales
- Cianoacrilato
- Keratoplastia penetrante
- Parche escleral / corneal.

Laceraciones pequeñas

Autoselladas:
Si <3mm, intervención quirúrgica es contraproducente. Se prefiere únicamente ATB profilácticos.

Con fuga de humor acuoso:
Si <3mm, se puede colocar lente de contacto de vendaje, cianoacrilato o parche compresivo ocular. Citarlos a las 24-48h y evaluar si no amerita sutura quirúrgica.

Laceraciones grandes

Autoselladas:
Si >3mm, lente de contacto de vendaje o cianoacrilato es suficiente. Si el riesgo de que se abran es grande, se prefiere cierre quirúrgico con nylon 10-0, puntos simples espesor 90%.

Con fuga de humor acuoso:
Si >3mm, se debe estabilizar herida con sutura nylon 10-0. Si el cierre quirúrgico no es exitoso en mantener la herida impermeable, se puede considerar cianoacrilato, burbuja de aire, viscoelástico en cámara anterior, lente de contacto de vendaje, parche ocular compresivo o parche escleral

Heridas con flaps

Flap de espesor parcial no desplazado: Lente de contacto de vendaje
Flap de espesor parcial desplazado: Reposicionar con suturas

Consideraciones especiales

Cualquier herida en edad pediátrica, amerita cierre quirúrgi

Generalidades

Los defectos corneoesclerales traumáticos pueden tomar dos formas:

- Los que resultan de forma aguda por un trauma abierto o cerrado
- Los que ocurren por un tejido necrótico luego de infección o inflamación.

Las metas en el manejo son:

- Restaurar la integridad del globo
- Evitar el daño de otras estructuras oculares
- Prevenir el astigmatismoo cicatrización corneal

Las heridas esclerales suceden en un 30% y corneoesclerales en un 10%. Usualmente son en adultos jóvenes entre los 20-39 años, usualmente hombres (82%), 44% suceden en el hogar y sucede más con objetos contusos o romos.

En la evaluación se debe descartar siempre la presencia o no de CEIO, indagar sobre el mecanismo del trauma y si hay otras heridas no oculares asociadas que puedan poner en riesgo al paciente.
Si se sospecha de un globo abierto, evitar utilizar gotas anestésicas o tinciones como rosa de bengala o fluoresceína.

Manejo pre operatorio

Estudios auxiliares de imagen pueden ser necesarios, entre ellos:

- USG: si herida es pequeña y realizado por experto
- TAC: Cortes finos de 1mm, axiales y coronales. Goldstandar para diagnóstico y detección de CEIO.
- Descartar o estabilizar enfermedades sistémicas concomitantes.

La anestesia preferida es la anestesia general, aunque puede usarse tópica si son defectos pequeños y anteriores o bloqueo retro o peribulbar para evitar el riesgo cardiorespiratorio del paciente.

▼Manejo operatorio - técnicas

ADHESIVO TISULAR

Heridas pequeñas, integridad del globo ocular no comprometido o laceraciones de espesor parcial.

CIERRE PRIMARIO

Inspeccionar herida, quitar fibrina y material extraño. Regularizar los bordes y remover úvea si hubiera. Identificar la presencia de vítreo o daño al cristalino. Porcelanización de esclera y cauterización de vasos perilesionales. Cierre de herida con nylon 8-0 ó 9-0 con puntos simples de espesor 75-85% y se deben de esconder los puntos al finalizar el cierre de herida.
Si la herida es corneoescleral, se debe reparar primero la herida corneal y luego la escleral.
La herida escleral se cierra de anterior a posterior comenzando por el limbo o el vértice de la laceración.
Si hay sospecha de que la herida se extienda más de lo esperado, se pueden captar los MEOS tratar de identificar la extensión completa de la herida.

PARCHE ESCLERAL

Trauma con defectos grandes o pérdida de sustancia que no pueden cerrarse de forma primaria.

TRAUMA DE CRISTALINO

Generalidades

El cristalino da 1/3 del poder refractivo del ojo
Debe mantener su claridad y posición para cumplir sus funciones

Un cristalino lesionado puede presentar:

- Disminución de la visión
- Debilidad zonular
- Prolapso de vítreo
- Luxación o subluxación
- Catarata
- Pérdida completa del cristalino

7-50% de los traumas involucran cristalino, la mayoría si son globo abierto. 53% de los pacientes se encuentran entre 7-30 años, en su mayoría (84%) son hombres. El lugar más común de trauma es el hogar y con objetos afilados.

Al evaluar al paciente se debe descartar:

- Glaucoma / hipertensión ocular
- Si hay lesiones asociadas
- Si la cápsula anterior está rota
- Si está luxado o subluxado
- Si hay vítreo en CA
- Si hay vítreo o facodonesis.
- Si hay CEIO o lesiones en PP

Manejo

DEFECTOS EN LA CAPSULA ANTERIOR

- Defectos <2mm: se pueden observar, sanan y pueden no causer opacidad en el cristalino.
- Defectos >2mm: tratamiento quirúrgico ya que producen opacidad del cristalino

Manejo médico

Esteroides tópicos: acetato de prednisolona 1% a desinflamar
Control de PIO si fuera necesario: Beta bloqueadores o IACAS. Evitar los análogos de prostaglandiinas (pro-inflamatorios).
Hacer USG si el globo está cerrado y no se logra observar el polo posterior.
Atropina si fuera necesario

Manejo quirúrgico

Indicaciones:

- Mala AV
- Necesidad de atender patologías retinianas o vítreas
- Ruptura capsular con edema de cristalino
- Inflamación / uveitis inducida por el lente
- Glaucoma secundario por la catarata

Remoción primaria:
Si está fragmentado, edematizado o está causando bloqueo pupilar.
Técnica sugerida:

- Incisión corneal, limbal o acceso vía pars plana.
- Si >50 años, se deberá usar vitrector, facofragmentador, pieza de facoemulsificación o extracción extracapsular.
- Si <50 años, se puede extraer el cristalino por aspiración con cánula de simcoe, pieza de I/A o el vitrector.
- Si hay prolapso de vítreo, usar vitrector
- Colocación de LIO ya sea en primera o segunda intención.

Generalidades

En trauma ocular es común tener casos con luxación o subluxación de cristalino, pérdida capsular debido al trauma, o complicaciones quirúrgicas, dislocación del LIO a polo posterior, con los cuales se generan escenarios de afaquia, que implican decisiones para el manejo adecuado ante su corrección.
En su mayoría, se preferirá la corrección de afaquia en un segundo tiempo quirúrgico, observándose un ambiente más controlado, estabilidad de valores biométricos, manejo previo de complicaciones y menos secuelas inflamatorias.

Manejo pre operatorio

Considerar que son casos de afaquia, pos trauma.

- Evaluación de datos preoperatorios: biometría, microscopia especular, potencial visual, queratometrías, longitud axial, estado postrauma ocular.
- Cada caso debe ser individualizado. Presentar a jefes de clínica de trauma ocular.

Es necesario estabilización del cuadro ocular previo, es decir, tener un ojo sin signos inflamatorios, no celularidad, no dispersión de pigmento, medios claros. Se debe tener datos de potencial visual; si se cuenta con mejoría de agudeza visual, realizar estudios para corregir afaquia.

Tener biometría óptica, previo retiro de puntos (4-6 semanas posteriores a reparación de heridas corneales). Tomar en cuenta similitud de valores biométricos en ambos ojos. En caso contrario, evaluar queratometrías por tomografía (asimetría), biometría de inmersión (longitud axial).

Contar con microscopia especular, principalmente en casos de ojos con 2 o más cirugías, vitrectomias anteriores, traumas corneales extensos, pacientes mayores, patologías oculares o sistémicas asociadas. Para valorar si se es apto a un implante de LIO. Si contamos con valores de 800 o menos de conteo de células endoteliales, no se recomienda otra cirugía ocular.

En casos previamente descritos: si conteos endoteliales menores de 800, o con superficie corneal irregular postrauma, se puede corregir la afaquia con gafas o lentes de contacto. Implementaremos la corrección con lente de contacto, para evitar aberraciones causadas por gafas, o un campo visual estrecho.

Manejo médico

Esteroides tópicos: acetato de prednisolona 1% a desinflamar
Control de PIO si fuera necesario: Beta bloqueadores o IACAS. Evitar los análogos de prostaglandiinas (pro-inflamatorios).
Hacer USG si el globo está cerrado y no se logra observar el polo posterior.
Atropina si fuera necesario

Manejo quirúrgico

Para la corrección de afaquia quirúrgica, imprescindible valorar el soporte capsular. Además decidiremos preferentemente lentes de cámara posterior.

Si tenemos soporte, implantar LIO en sulcus. Previo túnel escleral en lentes PMMA rígidos, y con tipo Sensar, sólo en incisión corneal previa.

Si no hay soporte, o existe otra condición como zonulodiálisis significativa valorar LIO con fijación iridiana. Con ello se implica realizar incisión corneal amplia o túnel escleral para insertar el LIO, con la cara parte convexa hacia arriba, evitando contacto que genere bloqueo pupilar o dispersión de pigmento. Realizar iridectomía periférica, con pinza y tijera, o con vitrector.

En casos donde no se tenga tejido iridiano o este no esté íntegro, valorar LIO de fijación escleral. Contraindicado en pacientes con enfermedad tejido conectivo, previas cirugías o abordajes esclerales en el área, antecedente de herpes ocular, cerclajes, probable necesidad de abordajes esclerales en la zona. Es una técnica quirúrgica más compleja, requiere experiencia del cirujano e idealmente se estudiará el paciente previo a toma de decisión.

Consideraciones especiales

En edad pediátrica, se consideran varios factores. Preoperatorios: el cálculo de LIO es dificultoso, por la longitud axial menor, crecimiento ocular. Asimismo considerar la inflamación ocular en niños, la cual es mayor. Individualizar, y valorar Implantar LIO en afaquia en mayores de 7 meses (IATS) hasta 2 años, previa aprobación de oftalmopediatría en niños pequeños.

Por falta de colaboración, varios pacientes necesitarán de biómetros por inmersión. Bajo efectos de anestesia general, se realizará en decúbito supino (puede alterar PIO, posición, presión). Se cree que 1 mm de diferencia en longitud axial puede cambiar 4 D en refracción. Además se realizará la queratometría de igual forma.

No se tiene fórmula idónea para el cálculo del poder del LIO a implantar. Individualizar por edad, poder refractivo actual.
-Comparar con tablas para cálculo de LIO pediátrico (clínica)
-Basarse del LIO de emetropía para el cálculo posterior por edad y en área a implantar. Recordar que el objetivo no es la emetropía en ellos, debido al crecimiento refractivo miópico.

Al implantar LIO, practicar capsulotomia posterior en niños pequeños, a los cuales no se les podría o no colaborarían para realizar en láser yag (aproximadamente 5-6 años). Asimismo realizar vitrectomia anterior posterior a la capsulotomia.

Valorar colocar esteroides subtenon, lavados intracamerales, dexametasona intravenosa, así como esteroide vía oral, para aminorar el grado de inflamación en potencia en edad pediátrica.

Después de remitir la inflamación y sus seguimientos post implantación de LIO (idealmente menor a 1 mes), mandar a refractar, y con la mejor corrección, enviar a clínica de pediatría para manejo de ambliopía y/o estrabismo.

Recordar que dentro de las mayores complicaciones postquirúrgicas son el glaucoma y opacificación del eje visual (ambliopía). Asimismo son frecuente los fallos en poder refractivos.

Nota importante

-Mantener esteroides tópicos a titulación muy lenta
-Todas las consultas, toma de PIO
-Consultas posteriores, con estabilidad de inflamación, tomar refracción y queratometrías
-Valorar lo antes posible, la mejor corrección y el manejo de ampliopia posterior por clínica de Pediatría.

TRAUMA DE POLO POSTERIOR

Generalidades

TRAUMA CONTUSO
Causa daño por golpe y contragolpe, provocando disrupción de la interface vitreoretiniana. Se puede presentar con hemovítreo, conmoción retiniana, diálisis retinana, desgarros retinianos, rupturas coroideas, membranas epirretinianas, agujeros maculares, etc.

TRAUMA PENETRANTE
Las lesiones grandes con protrusión del contenido intraocular e hipotonia, tienen pobre pronóstico visual. Las heridas autoselladas o pequeñas tienen mejor pronóstico.

El tejido fibroso incarcerado en la herida no reparada oportunamente puede causar desprendimiento de retina a los 12 días del trauma.

AYUDAS DIAGNÓSTICAS
Se debe descartar la presencia de desgarros retinianos, desprendimientos de retina ocultos, presencia de CEIO, MER, efusiones coroideas o rupturas ocultas del globo ocular, para lo cual en algunas ocasiones es necesario realizar:

- USG
- TAC
- UBM
- AGF

Manejo

CONMOCIÓN RETINIANA

Daño a segmentos externos de fotorreceptores y EPR Regresa a la normalidad luego de máximo 3 meses
El manejo es conservador. Indometacina no es mejor que placebo.

HEMOVITREO TRAUMÁTICO

Presentan flotadores, disminución leve o profunda de agudeza visual (según la densidad de la hemorragia y localización).

- Si hay HV sin DR: observación y reposo en semifowler. Reevaluación en 2 semanas.
- Si hay HV sin DR, pero hemorragia no aclara: vitrectomía. La mayoría de retinólogos esperan 2 semanas para que se desarrolle DVP y que cirugía sea más segura y fácil.
- Si hay HV y desgarro retiniano: VTPP + endolaser en 2 semanas, para evitar que se desarrolle DR.
- Si hay HV y DR: VTPP temprana. Usualmente inmediata o antes de 1 semana.

AGUJERO MACULAR

Trauma provoca el 10% de AM. Si son agudos, usualmente son de <1/2DD.

- Cierre espontáneo del AM idiopáticos luego de 1-9m en la mayoría de casos, especialemente si son pequeños, no tienen DVP o líquido subretiniano.
- Cierre quirúrgico se prefiere en AM traumáticos. Ofrece mejores resultados. A través de VTPP, intercambio de líquido-gas, taponamiento con gas.

DESPRENDIMIENTO DE RETINA TRAUMÁTICO

Causado por diálisis retinana, desgarros retinianos o traumas penetrantes.
Se puede realizar: laser, criopexia transescleral, VTPP con taponamiento, retinopexia neumática, cerclaje esceral.

Generalidades

Es una infección ocular en vítreo, humor acuoso y en su combinación, a causa de bacterias u hongos. En trauma, es una de más devastadoras complicaciones por trauma ocular de globo abierto, que induce pérdida irreversible de la visión.
El 25% de todos los casos de endoftalmitis traumática ocurre a causa de Bacillus cereus. Otros microorganismos son Staphylococcus epidermidis, Streptococcus spp, Clostridum, Pseudomonas, entre otros.

Tasa en UNO 4. 73% (año 2019), con diagnóstico en primera consulta del 77.77%

- Datos indican que ocurre en 2-7% de traumas penetrantes (Academia Americana de Oftalmología)
- 25-31% de los casos de Endoftalmitis, son traumáticos
- Incidencia varía del 0-16.5%

Factores de riesgo / Diagnóstico

Factores de riesgo: CEIO, lugar del trauma en área rural, disrupción de cápsula de cristalino, retraso en cierre de herida penetrante (> 24 horas).

Valorar estudios de imágenesen sospecha CEIO: TAC con cortes de 0.5z1 mm, USG en casos de CE no metálicos.

Diagnóstico es clínico en su mayoría, con sintomatología de dolor, signos de disminución agudeza visual, edema corneal, hipopión, celularidad en cámara anterior, membranas inflamatorias, vitreitis, retinitis, periblebitis, HV.

USG puede ser ayuda diagnóstica, principalmente cuando existe opacidad de medios. No determina conducta, pero es un complemento en diagnóstico, orienta en severidad y extensión de la infección, y ayuda en decisiones quirúrgicas. Encontrándose hallazgos de: ecos en cavidad vítrea que pueden correspnder a vitreitis, homovítreo, membranas vítreas, engrosamiento coroideo, DR.

Manejo

Instauración de tratamiento oral y tópico.
Moxifloxacino 400 mg cada 24 horas por 7 a 10 días
Prednisona 1 mg/kg/dosis cada 24 horas por 5 a 7 días
Moxifloxacino 0.5% tópico
Acetato de Prednisolona 1% tópico
Atropina 0.01% tópico
Fortificados o antifúngicos, si alta sospecha o cultivo positivo

Presentar caso a retinólogo, debido a que por factores asociados, puede corresponder el uso de antibióticos intravenosos (Vancomicina + Ceftazidima + dexametasona) o manejo quirúrgico con vitrectomía y silicón (supresor antimicrobiano).

A pesar de protocolos, avances científicos, existen aún controversias en cuanto a modalidades de manejo, así como factores pronósticos asociados.

Consideraciones especiales

Iniciar el tratamiento oral y tópico rápidamente, ante alta sospecha clínica o por diagnóstico.

Cierre de heridas oculares en menos de 24 horas en lo posible
Retiro de CEIO. Valorar VT temprana.

En niños valorar el uso de fluoroquinolonas (reacciones adversas musculoesqueléticas), en ocasiones mejor opción intravenoso ceftazidime o amoxicilina oral.

Generalidades

Las heridas palpebrales y traumas de vía lagrimal son causadas por objetos afilados, mordeduras de animales, peleas, quemaduras, entre otras.

Suceden más en niños y adolescentes y la mayoría en hombres (77%). Un tercio de los casos sucede en la casa y usualmente con objetos romos.

Se debe evaluar exhaustivamente en lámpara de hendidura para descartar alguna laceración en la conjuntiva o globo ocular. Cuando hay grasa orbitaria se debe sospechar de fractura de huesos de la órbita.

Estas laceraciones pueden ser realizadas con anestesia local o regional. Sin embargo, en niños y pacientes poco colaboradores, se prefiere anestesia general. Se debe reparar en las primeras 48h del trauma para mejores resultados postoperatorios.

Para la reparación adecuada, es necesario tomar en cuenta 3 estructuras anatómicas:

- Línea de las pestañas
- Orificios de glándulas de Meibomio
- La línea gris

Manejo de línea gris

Anestesia local con lidocaína (+/- epinefrina o bupivacaína) Asepsia y antisepsia y colocación de campo estéril hendido Reparación asistida con microscopio
Puntos de colchonero vertical con seda 6-0, procurando que no tengan contacto con la córnea.
Colocar si fuera necesario puntos en tarso con vicryl 6-0, puntos en U escondidos.
Colocar si fuera necesario puntos con Dexon 5-0 para reparar músculo orbicularis
Reparar piel con nylon 6-0 puntos simples

Colocar ungüento con antibiótico y parche o concha protectora

Manejo de herida conjuntival

Anestesia tópica
Asepsia y antisepsia y campo estéril hendido Reparación asistida con microscopio Blefaroestato
Se identifican los bordes de la herida conjuntival y se colocan puntos simples escondidos con vicryl 6-0.
Se coloca ungüento con esteroide y parche compresivo por 24h.

Manejo de herida palpebral

Anestesia local o bloqueo regional
Asepsia y antisepsia y campo estéril hendido Reparación usualmente sin microscopio
Limpieza y regularización de bordes de herida palpebral Reparación de herida con sutura nylon 6-0 puntos simples Ungüento de antibiótico sobre herida y concha protectora.

LACERACIONES DE VÍA LAGRIMAL

Generalidades

Las laceraciones de la vía lagrimal suceden con traumas contusos o penetrantes. En Guatemala, una de las principales causas de laceración de vía lagrimal es la mordedura de perro.

Se debe evaluar exhaustivamente en lámpara de hendidura para descartar alguna laceración en la conjuntiva o globo ocular. Todas las heridas de vía lagrimal deben repararse.

En caso de haber duda de sección vía lagrimal, se puede irrigar gentilmente el sistema nasolagrimal con agua estéril con o sin fluoresceína.

Se prefiere reparar estas laceraciones, bajo anestesia general. Y con ayuda del microscopio.

El fallo en el diagnóstico o reparación de estas heridas resulta en epifora crónica lo cual necesitara re-exploración y dacriocistorinostomía con un tubo de Jones.

El tubo de silicón que se utiliza para canalizar la vía lagrimal durante la reparación debe permanecer por 2 meses, si se retira antes puede haber fallo en la permeabilidad de la vía a largo plazo.

Manejo quirúrgico

Se prefiere anestesia general o anestesia local con un cirujano experto
Hay varios stents para la reparación de la vía lagrimal, entre ellos:

- Sistema de Crawford
- Sistema monocanalicular
- Colita de coche

La técnica sugerida es la siguiente:

Asepsia y antisepsia
Dilatación de puntos lagrimales superior e inferior con dilatador de puntos
Canalización de vía lagrimal con colita de coche
Colocar una sutura nylon 5-0 en el lúmen del tubo de silicón que se utilizará para canalizar la vía.
Ingresar el tubo de silicón en el agujero del extremo distal de la colita de coche y canalizar vía con tubo de silicón.
Aproximar los bordes de los extremos del tubo y anudar la sutura, procurando hacer un anillo con el tubo de silicón que no toque el limbo ni córnea
Si hay desinserción del canto medial, anclar el canto medial a periostio con vicryl 6-0.
Cierre de tarso con vicryl 6-0 puntos escondidos en U Cierre de piel con nylon 6-0
Colocar ungüento con antibiótico y esteroide. Concha protectora.

Manejo pos operatorio

Verificar el tubo de silicón esté en posición correcta. No signos de infección, ni laceraciones conjuntivales o corneales. No toque corneal

Retirar tubo posterior a 3 meses

ENUCLEACIÓN

Generalidades

Remover quirúrgicamente el globo completo de una persona, cortando el nervio óptico en la porción retro-bulbar.

Se puede colocar una prótesis 6-8 semanas después. El objetivo es preservar la vida, limitar la morbilidad peri-operatoria y las complicaciones tempranas y tardías.

Indicaciones absolutas:
Malignidad ocular o sospecha
Ojo severamente traumatizado que no se puede reparar
Ojo ciego doloroso si otra terapia no funciona

Se pretende siempre preservar el globo ocular. Si hay una herida ocular, se difiere la enucleación y se repara la herida. Si ojo se torna doloroso o visión persiste NPL por más de 3 días, se puede considerar enuclear.

Manejo pre operatorio

Se descontinúan anticoagulantes o antiplaquetarios por 10- 14 días si la condición del paciente lo permite.
Se puede realizar con anestesia local asistida o general.
Se prefiere general en pacientes ansiosos, jóvenes y es imperativa en niños.

Manejo en sala de operaciones

Confirmar qué ojo se enucleará Blefaroestato
Peritomía limbal 360º con tijeras Wescott
Disección de cápsula de Tenon en los cuadrantes con tijeras de Stevens
Captación de músculos extraoculares (MEOS) con vicryl 6- 0 doble armado o seda 4-0
Desinserción de MEOS con tijeras Wescott y fijarlos con serafines o mosquitos
Desinserción de músculos oblicuos y cauterización. Ubicar nervio óptico y clamplearlo a 4-5mm del globo ocular con pinzas Kelly.
Mantenerlo clampeado por 5 min. Cortar nervio con tijeras de neurectomía
Hemostasia por 5 min y cierre de Tenon posterior con vicryl 6-0 puntos simples
Colocar implante orbitario si está indicado y fijarlo a los MEOS
Cierre de Tenon anterior vicryl 6-0 puntos simples Sutura de conjuntiva con vicryl 6-0 puntos continuos Se pueden o no colocar 3 puntos de seguridad
Ungüento de antibiótico en fórnix y parche por 24h.

Manejo pos operatorio

Evaluar dehiscencias, dolor, signos de infección
Mantener Antibióticos por lo menos 1 semana
Mantener conformador

De 6 a 8 semanas en pos operatorio, evaluar enviar a prótesis y su adaptación.

Generalidades

Remover quirúrgicamente el contenido intraocular y en su mayoría también la córnea, dejando la esclera y nervio óptico intactos.

El objetivo es preservar la vida, limitar la morbilidad peri-operatoria y las complicaciones tempranas y tardías.

Indicaciones generales

- Ruptura escleral posterior sin esperanzas de visión
- Paciente en mal estado general que no puede ser sometido a una anestesia general
- Pérdida visual luego de endoftalmitis
- Úlceras con perforación corneal o melting corneal.
- Ojo ciego doloroso, sin tumor maligno
- Traumas oculares

Manejo pre operatorio

Se descontinúan anticoagulantes o antiplaquetarios por 10- 14 días si la condición del paciente lo permite.
Se puede realizar con anestesia local o local con sedación. Se prefiere general en pacientes ansiosos, jóvenes y es imperativa en niños.

Manejo en sala de operaciones

Confirmar qué ojo se eviscerará Blefaroestato
Peritomía limbal 360º con tijeras Wescott Queratectomía con tijeras de Stevens 360º Separar conjuntiva de cápsula te Tenon 8-10mm
Cucharilla de evisceración para desinsertar y retirar el contenido uveal y enviarlo a estudio
Hemostasia con yodopovidona y para desnaturalizar los restos de tejido uveal
Inspeccionar y retirar restos
Hacer relajantes esclerales en hora 3 y 9

Insertar implante de hidroxiapatita de al menos 14mm Suturar esclera con puntos simples invaginantes usando mersilene 4-0
Se sutura Tenon con puntos simples usando vicryl 6-0 puntos simples
Se sutura conjuntiva con puntos continuos
Se pueden o no colocar puntos de seguridad Parche oclusivo por 24h y antibiótico en ungüento.

Manejo pos operatorio

Evaluar dehiscencias, dolor, signos de infección
Mantener Antibióticos por lo menos 1 semana
Se puede colocar una prótesis 6-8 semanas después.

Generalidades

(Información tomada del protocolo del Hospital Roosevelt)
Paciente No COVID 19: paciente sin historial epidemiológico y-o sintomático respiratorio.
Paciente sospechoso COVID 19 :

a. Estable: todo paciente consciente, orientado en tiempo, espacio y persona que padece una patología de urgencia, que no compromete la vida (estable respiratorio que no requiere soporte de oxigeno), con historial epidemiológico y-o sintomático respiratorio en desarrollo o en los últimos 14 días.
b. Inestable: todo paciente inconsciente (inestable respiratorio que requiere soporte mecánico ventilatorio) que padece patología de urgencia, a quien se puede determinar la existencia o no del historial epidemiológico y-o sintomático respiratorio reciente.
3. Paciente diagnosticado con COVID 19: paciente con diagnóstico de COVID 19 por hisopado nasal.
4. EPP: Equipo de Protección Personal.
5. Bunker: sitio de estabilización y coordinación de traslado de pacientes con diagnostico o alta sospecha de COVID 19.

Medidas para atención de paciente en clínica

Primero, se verificará una clínica de atención aislada para atención de paciente positivo a COVID, asignada a un médico oftalmólogo.

Dentro del manejo en toda clínica:

1. Se debe desinfectar por parte del personal de intendencia a diario con desinfectante los espacios de las clínicas, así como todo el equipo de atención al paciente como sillas, camillas, escritorios.
2. La lámpara de hendidura o instrumentos que hayan tenido contacto con paciente, se deben desinfectar por el médico después de uso con cada paciente.
3. Debe limpiar sus instrumentos de trabajo con alcohol o desinfectante después

de cada paciente.
4. Debe usar EPP.
5. La mascarilla N95 no debe usarse más de 8 horas, por lo que debe hacer cuarentena de esta, guardarla en bolsa Kraft marcada con su nombre en el locker y marcarla por día, para re uso al 6 día.

Medidas para atención de paciente en quirófano

Los pacientes con sospecha de COVID 19 atendidos en la emergencia del hospital y que sea Quirúrgico se le realizara por parte del hospital Hisopado, si es positivo debe informarse a la jefa de Oftalmología del Hospital Roosevelt, quien coordina el traslado a la UNO en ambulancia y al ser intervenido posteriormente su regreso en ambulancia a área específica para postoperados en el Roosevelt vs hospitales COVID.

En caso de tener que intervenir Quirúrgicamente a un paciente con sospecha o Diagnostico COVID 19 en la UNO, se activa protocolo de sala de operaciones Unidad Nacional de Oftalmología, a cargo de Anestesia, desde su ingreso hasta su salida, y medidas de desinfección en sala de Operaciones.

Se debe realizar limpieza terminal después de la jornada laboral en clínicas.

Todo paciente que tenga manejo quirúrgico, será atendido en quirófano especial como “sala contaminada”; asimismo se desinfectará con protocolo respectivo.

El pos operatorio, así como controles continuos siguientes se realizarán en clínica aislada, por médico debidamente protegido y con manejo de las medidas pertinentes.

ANEXO 3

Protocolo para atención de paciente privados de liberta en la Unidad Nacional de Oftalmología – UNO Guatemala 2,022

El traslado de detenidos consiste en su conducción o trasporte con las debidas condiciones de seguridad para garantizar la seguridad física del privado de libertad y del personal que lo traslada y evalúa, a evitar posibles fugas, desde el lugar que disponga y autorize la auteridad competente.

1. Requisitos:

REALIZACIÓN DE CITA

a. Los traslados se efectuarán de forma que se respete la dignidad y derechos de los detenidos y se garatice la seguridad en su conducción.

b. Se solicitará al Sistema Penitenciario realizar **cita** al tener la orden de Juez competente y evaluación del Instituto Nacional de Ciencias Forences, en donde se determinara el Motivo de Consulta.

c. Al realizar la cita se solicitará Información acerca del grado de peligrosidad del privado de libertad, el número de Custodios autorizados para el traslado, asi como el vehiculo o unidad que realizaráel traslado y la hora de llegada de la unidad.

DIA DE EVALUACIÓN

d. Debera por parte de admisión notificar a la guardianía la llegada de la Unidad de traslado, especificando el vehículo, el número de custodios autorizados y el nombre del privado de libertad.

e. Al determinar la identidad del privado autorizado se asignará un parqueo especifico de la unidad de traslado.

f. Se iniciará el proceso de traslado del privado al área de admisión en donde se realizarán los trámites de pago del servicio por parte de un edecan de la Unidad Nacional de Oftalmologia y se documentará al paciente de manera rápida corroborando los datos de la cita, en todo momento de la conducción el privado de libertad deberá permanecer esposado. En caso contrario, se solicitará especificar causa y forma de proceder si existiera algún cambio.

g. No se permitirá el ingreso de acompañantes del privado de libertad, únicamente los custodios asignados y la unidad.

h. Mientras se inicia el proceso de documentación, se deberá realizar la asignación del médico encargado, para notificarle previo a la evaluación, agilizando el proceso. Inicialmente se comprobará disposición de clínica y capacidad de atención por médico, idealmente Jefe de residentes, Fellow, Jefes de clínicas, o en todo caso residente.

i. Luego de documentar al paciente, este será llevado junto con los custodios a la clínica asignada en donde el médico previamente notificado lo evaluará de una manera corta, segura y rápida, dando indicaciones si amerita o no tratamiento.

j. Disponer del edecan al momento del alta por parte del médico para indicar si deberá regresar o no a admisión o si requiere nueva evaluación para que sea el edecan el encargado de solicitar la cita y explicar al paciente si debe o no regresar. Además en el mismo tiempo, se terminará el proceso de llenado de papelería, sello por parte de la institución y contrarreferencia del médico que atendióal paciente.

k. Asegurar la salida inmediata de la institución al momento de dar la cita.

l. Admisión deberá de registrar datos de pacientes trasladados para realizar una estadística de atención de privados de libertad, en donde tomarán datos de Nombre, edad, grado de peligrosidad, número de custodios que acompañaron al paciente, nombre de juez que autoriza traslado, médico de INACIF que solicita evaluación, y si se cumplio con protocolo o hubo fallo en el sistema interno, además como tiempo de entrada y salida.

PACIENTE QUIRÚRGICO

a. Se procederá de igual forma para la realización y agenda de cita. Asimismo la notificación debe preceder para que el personal y médico estén preparados para proceder de manera rápida y organizada.

b. El paciente ingresará a quirófano con custodios según número indicado, y se determinará área de espera alejada de pacientes.

c. Se indicará en el programa que es paciente privado de libertad y deberá tomarse en cuenta para que se realice de manera que se dé prioridad en el programa.

d. Se deberá notificar a Jefe de enfermería y se indicará si el paciente por peligrosidad debe entrar acompañado de custodio.

e. El paciente en todo momento deberá permanecer esposado.

f. Si la camilla lo permite con la presencia del custodio se desposará, para esposarlo a la camilla.

g. Al momento de la salida notificar si amerita cita y colocarla en sala de operaciones para que el paciente salga directo a la unidad de transporte.

h. No se permitirá el ingreso de más de un familiar para dar las indicaciones.

Guatemala 2,022
UNO

Señores
Juzgado de 1ra. Instancia Penal 5ª Ave. 4-95, Zona 1 de Mixco
Presente

Estimados Señores:

Reciba un cordial saludo de la Unidad Nacional de Oftalmología, deseando que todas sus actividades se estén llevando con éxito.

El motivo de la presente es para informarle que la Institución no podrá admitir a ningún paciente privado de libertad que no cuente con cita previa, y todas las indicaciones pertienentes para su evaluación y aceptación en la institución.

Los lineamientos que deben cumplir son los siguientes:

- Cuando es paciente de primera consulta que necesite ser revisado, deben enviar una notificación del juzgado donde se solicita una cita, copia del documento de identificación del paciente. Este proceso se puede llevar a cabo vía telefónica al 2210-0600, al Fax 2440-8400, vía correo electrónico a admision@oftalmologíaguatemala.com o alguna persona que designen realice el trámite en la Institución.
- Cuando es Reconsulta deben enviar una notificación del juzgado donde se solicita una cita previa con el número de carné, clínica y especificaciones previas que le corresponde.

Para ambos casos, deben presentarse al área Admisión de la Unidad con el paciente, el día y hora que se brindó la cita, pagar en la ventanilla de Caja el costo de la consulta que es de Q30.00. Personal de la Institución les indicará el momento que será atendido el paciente.

Agradeciendo de antemano todo su colaboración.

Atentamente,

Consentimiento Trauma Ocular

CONSENTIMIENTO INFORMADO TRAUMA OCULAR

Unidad Nacional de Oftalmología

¿Qué es el trauma ocular?

El trauma en el ojo puede causar múltiples y diferentes tipos de lesiones; entre ellas daño a las distintas capas del ojo, así como al nervio óptico, paredes de órbita, párpados y otros tejidos anexos. Las lesiones suelen variar en cuanto al daño superficial o traspasar las capas, y afectar tejidos más profundos.

Según los criterios de estandarización de clasificación de BETT, definimos diferentes tipos de golpes en el ojo. Todos se refieren al mecanismo y daño ocasionado en el globo ocular. Cuando hablamos de un trauma penetrante o perforante, significa que es un globo ocular abierto, con herida que traspasa las capas o paredes del ojo, en todo su espesor, que puede provocar que algunos tejidos se puedan extruir o salir por la herida. Al existir una herida que ocasionó un globo ocular abierto y el objeto penetra y queda dentro del ojo, se dice que existe un cuerpo extraño intraocular.

Existen además traumas oculares contusos, que significan que el golpe o impacto de un objeto romo, ocasiona ciertos daños o estiramiento de paredes del globo ocular, siendo globo ocular cerrado. Sin embargo, esto no significa que no exista daño severo dentro del ojo. Además, existen heridas lamelares que significan que son heridas de espesor parcial, donde no generan un globo abierto, pero existe una herida de cierto espesor, que puede o no requerir cirugía.

El paciente debe tener en cuenta que además de las lesiones o daños dentro del ojo, existen lesiones o heridas en los párpados, vía lagrimal (sistema de drenaje de lágrima), órbita (paredes de hueso que cubren el ojo), músculos oculares, entre otras.

¿Qué pasará si mi ojo sufre un trauma ocular?

Las heridas o golpes ocasionan diferentes grados y tipos de daños el ojo, variando por diferentes causas, objetos que los ocasionan, la fuerza de los mismos, velocidad del impacto, tamaño del objeto, además de factores que influyen como el usar o no protección ocular, acudir a consulta inmediatamente o esperar a los días, antecedentes previos de golpes o enfermedades del ojo. El paciente debe entender que todo golpe y todo ojo en donde se recibe el golpe, son diferentes a los demás. Por lo que cada caso será evaluado de forma individualizada por el médico tratante.

Todo médico a cargo de examinar un ojo con trauma ocular se evaluará por completo con un examen exhaustivo, y de ser necesario se solicitará unos exámenes complementarios como ecografía ocular (ultrasonido), tomografía de órbitas, entre otros estudios que pueden ayudar a brindar o a aclarar cierta información.

¿Qué tratamiento me recomienda el médico?

Siempre se considera la reparación o abordaje de un ojo con trauma ocular suele tener conflictivo y difícil, debido a las múltiples formas de abordar este tipo de golpes, en donde no suele haber control del daño. Dependiendo del diagnóstico, el grado y tipo de daño del ojo, se puede tomar la decisión de un abordaje conservador, es decir, expectante con citas ambulatorias en clínica de trauma ocular; o de un tratamiento quirúrgico, donde se requiera que el paciente ingrese a sala de operaciones para poder realizar la cirugía necesaria.

Nuestros esfuerzos se realizarán para prevenir mayor daño en el ojo, usando siempre los abordajes actualizados y estudiados, se busca un manejo interdisciplinario, entre varios médicos dedicados a las distintas subespecialidades para poder tomar la mejor decisión respecto al tratamiento de cada ojo.

¿Qué significa que deben operar mi ojo?

Cuando es necesario el operar el ojo, se refiere a que existen diferentes tipos de cirugías dependiendo de las lesiones o daño que existen. Puede ser necesario realizar suturas, para poder cerrar heridas con puntos en diferentes capas del ojo. Dependiendo de la extensión (tamaño) y daño de la misma, puede lograr cerrarse por completo la herida, dejando cicatriz variable después. Sin embargo, existen heridas demasiado extensas y severas que, aunque se intente su reparación, no es posible el cierre completo, siendo en ese caso decisión de los médicos poder dejar un área para cierre posterior o retirar parte o todo el globo ocular. En los últimos casos hablamos de enucleación o evisceración, en donde se retira el contenido intraocular y algunas o todas las capas del ojo, dejando espacio para una colocación de prótesis a meses después de cirugía.

En ocasiones es necesario lavar sangre o hemorragias dentro del ojo. En otros goles se puede dañar el cristalino (lente del ojo), por lo que sería necesario retirarlo, y buscar el reemplazarlo con una colocación de lente artificial dentro del ojo, dependiendo de cada caso. Además, puede realizarse en la misma cirugía, o en otras posteriores. Asimismo, cada caso es variable, la colocación del lente intraocular no significa que recuperará la visión como se tenía previamente; pero si se colocará con el objetivo de mejorar en lo posible la visión y realizar una rehabilitación visual.

Existen daños en la parte más posterior del ojo que requiera cirugía de retina; en ese caso es necesario una cirugía más extensa, en donde se lavará si existe hemorragia, se explorará por posibles lesiones como desgarros o desprendimientos de retina, en donde el objetivo de dicha sala es volver a colocar la retina en su lugar, ya que es una capa que envía toda señal visual recibida por estímulo de

luz. Para poder mantener la retina en su lugar, o reparar lesiones o desgarros, a veces es necesario usar láser, cerclajes (bandas externas al ojo), dejar silicón o gas dentro del ojo.
En ocasiones, se pueden requerir varias cirugías, para poder hacer un manejo completo y mejorar el pronóstico visual y rehabilitación visual de cada caso en especial. Varias lesiones pueden necesitar varias cirugías, por el tipo de lesión, o para dividir las reparaciones por áreas a reparar. En la mayoría de las cirugías, el primer abordaje u operación es para "salvar" el globo ocular, es decir reparar toda herida o tratar el daño más severo y presente. En otras cirugías o tiempos quirúrgicos se requerirían tratar secuelas o cirugías complementarias para mejorar el resultado visual.

¿Qué pronóstico tiene mi ojo?
Es variable e individualizado. Dependiendo de la lesión o daño que ha sufrido un ojo, así es el pronóstico visual del mismo. Además, se debe tener en cuenta que con el paso del tiempo puede haber secuelas o consecuencias a largo plazo desde el trauma ocular. Por lo que, aunque se realice el tratamiento oportuno y debido, el resultado anatómico o visual puede estar comprometido.
Existen secuelas tempranas y tardías que pueden requerir tratamiento a largo plazo, o cirugías posteriores, como el glaucoma (presión alta), desprendimientos de retina tardíos. Tener en cuenta, que varias cirugías se realizan con el objetivo o meta de reconstruir el ojo, por lo que la visión puede no variar o mejorar, pero el resultado es favorecedor a largo plazo para mantener el ojo con su estructura normal. Las cirugías pueden dejar la visión como está actualmente, mejorar o incluso empeorar, ya que los casos de trauma ocular suelen ser complejos, difíciles de manejar y tienen gran daño en el ojo.
Todo pronóstico visual de ojo con trauma ocular es reservado, debido a que existen daños que se pueden reparar y otros que pueden quedar en áreas que involucran un pronóstico visual peor, además que ningún médico puede saber qué visión exacta se logrará recuperar en el ojo operado por trauma ocular.

¿Qué complicaciones puede tener mi ojo?
El paciente debe tener en cuenta que las cirugías son complejas y complicadas, no se puede saber visión a recuperar, y la mayoría pueden cursar con complicaciones posteriores debido al trauma, y no a la cirugía en sí.
Las complicaciones pueden ser tempranas o tardías, deberse al trauma y poder variar o cambiar con el tiempo. La mayor complicación puede ser la pérdida de visión completa del ojo operado, ya que son ojos con daño previo, y que aún con una cirugía exitosa pueden tener una evolución desfavorable.
Otra complicación puede ser endoftalmitis, una infección intraocular, agresiva, en donde es necesario un diagnóstico rápido y efectivo para evitar una pérdida grave de visión. Otras complicaciones pueden ser diplopía (visión doble), Ptisis bulbi, la cual es "ojo pequeño" a causa de un ojo ciego, que puede llegar a ser bastante doloroso; oftalmia simpática, en casos raros, que se da en un ojo sano, cuando el ojo con trauma tuvo una reacción inflamatoria e inmune alta. Se debe tener en cuenta que con ciertas secuelas y complicaciones puede ser necesario eviscerar o enuclear, retirando el contenido intraocular del ojo.

El día de hoy _____ del mes de _____ del año ____, yo, _____, de ____ años, de nacionalidad guatemalteca, con domicilio y/o residencia _____, que me identifico con documento personal de identificación No. _____, extendido por el departamento de _____, certifico que recibí del médico encargado el presente consentimiento informado, que contiene información sobre mi patología ocular, entendiendo el procedimiento que me realizarán, los posibles riesgos y complicaciones, aclarando todas las dudas respectivas, coloco mis datos y firma, dando voluntariamente mi autorización para ser operado por el equipo médico de la Unidad Nacional de Oftalmología, siendo ellos los encargados en sala de operaciones de decidir con criterio médico el procedimiento y la mejor decisión terapéutica. Asimismo, acepto que el equipo médico pueda obtener videos, fotografías o todo registro de mi caso para difundir resultados en comunidad médica o científica.
Después de leer el presente formulario, autorizo a su equipo de practicarme (o practicarle) a _____, el siguiente procedimiento terapéutico _____. Por lo que voluntariamente acepto, ratifico y firmo.

Firma de paciente o responsable

_____

ANEXO 5

Contratransferencia médica

Unidad Nacional de Oftalmología

GOBIERNO DE LA REPÚBLICA DE GUATEMALA
MINISTERIO DE SALUD PÚBLICA Y ASISTENCIA SOCIAL

CONTRARREFERENCIA MÉDICA

Fecha de evaluación:
Nombre de paciente:
Registro médico:

Hallazgos / Diagnósticos

_____
_____
_____

☐ INGRESO - SOP

☐ EGRESO CON CASO CONCLUIDO

☐ SEGUIMIENTO AMBULATORIO

Observaciones_____

Sello/Firma Médico:

_____